Pruebas de imagen del oído medio normal y patológico

F. Cyna-Gorse, M. Rodallec, D. Bouccara

El otorrinolaringólogo (ORL) dispone en la actualidad, gracias a la tomografía computarizada (TC) y a la resonancia magnética (RM), de unas herramientas que ofrecen un gran rendimiento para el estudio del oído medio. En este artículo se presentan las indicaciones respectivas de la TC y de la RM en las enfermedades del oído medio. La TC suele ser la prueba de primera elección. La anatomía radiológica del oído medio en la TC y el tratamiento de las imágenes con las reconstrucciones 3D volumétricas para el estudio de la cadena osicular se presentarán de forma resumida. De igual manera, en el artículo se detalla la utilidad para el ORL de las distintas secuencias utilizadas en RM para la exploración del oído medio. La TC y la RM tienen un papel complementario en la caracterización y el estudio de extensión de las lesiones del oído medio. También se describe la vigilancia tras el tratamiento quirúrgico de las otitis crónica y, en especial, de las formas colesteatomatosas. Cuando se trata de la otospongiosis, la TC es útil para el estudio inicial y el diagnóstico de las complicaciones postoperatorias. El papel de la TC en la exploración de los traumatismos del hueso temporal y el de la RM en la exploración de las dehiscencias del tegmen es considerable. Las lesiones vasculares y las variantes anatómicas vasculares presentan un riesgo quirúrgico, por lo que deben detectarse en la TC y la angio-RM.

© 2009 *Elsevier Masson SAS. Todos los derechos reservados.*

Palabras Clave: Oído medio; Tomografía computarizada (TC); RM; Otitis crónica; Colesteatoma; Otospongiosis

EPREUVE NON CORRIGEE

Plan

- **Introducción** 1
- **Oído medio normal** 1
  - Indicación de las pruebas 1
  - Técnica 2
  - Anatomía radiológica 5
- **Oído medio patológico** 7
  - Enfermedades inflamatorias 7
  - Oído inflamatorio operado 11
  - Otospongiosis 12
  - Tumores 16
  - Lesiones traumáticas del oído medio 17
  - Dehiscencias del tegmen 18
  - Lesiones vasculares del oído medio 19
- **Conclusión** 19

Introducción

La mejora de las pruebas de imagen mediante cortes en la última década ha permitido «reinventar» el estudio del hueso temporal y, en especial, del oído medio. Gracias a las adquisiciones volumétricas de la tomografía computarizada (TC), que permiten obtener reconstrucciones multiplanares e inframilimétricas, y gracias a los avances de la resonancia magnética (RM), por ejemplo con la aparición de las imágenes de difusión y las secuencias dinámicas con contraste, las pruebas de imagen ocupan en la actualidad un papel predominante en el arsenal diagnóstico del otorrinolaringólogo (ORL). La optimización del uso de los datos radiológicos se basa en una colaboración estrecha entre el clínico y el radiólogo. La indicación del estudio radiológico se debe dirigir a una enfermedad y una topografía concretas. Esto permite al radiólogo centrar su exploración y transmitir al clínico un diagnóstico preciso con el apoyo de placas (película o papel) y discos informáticos.

Oído medio normal

Indicación de las pruebas

Cuando una prueba de imagen está indicada en las enfermedades del oído medio (hipoacusia de transmisión, otorrea, otalgia), la TC ósea del hueso temporal es la primera exploración que debe realizarse: permite analizar la caja del tímpano, su contenido, sus paredes, los huesecillos, las ventanas, el facial intratimpánico y el laberinto óseo.

© 2012 Elsevier Masson SAS. Tous droits réservés. - Document téléchargé le 01/10/2012 par fraga liber (454823)

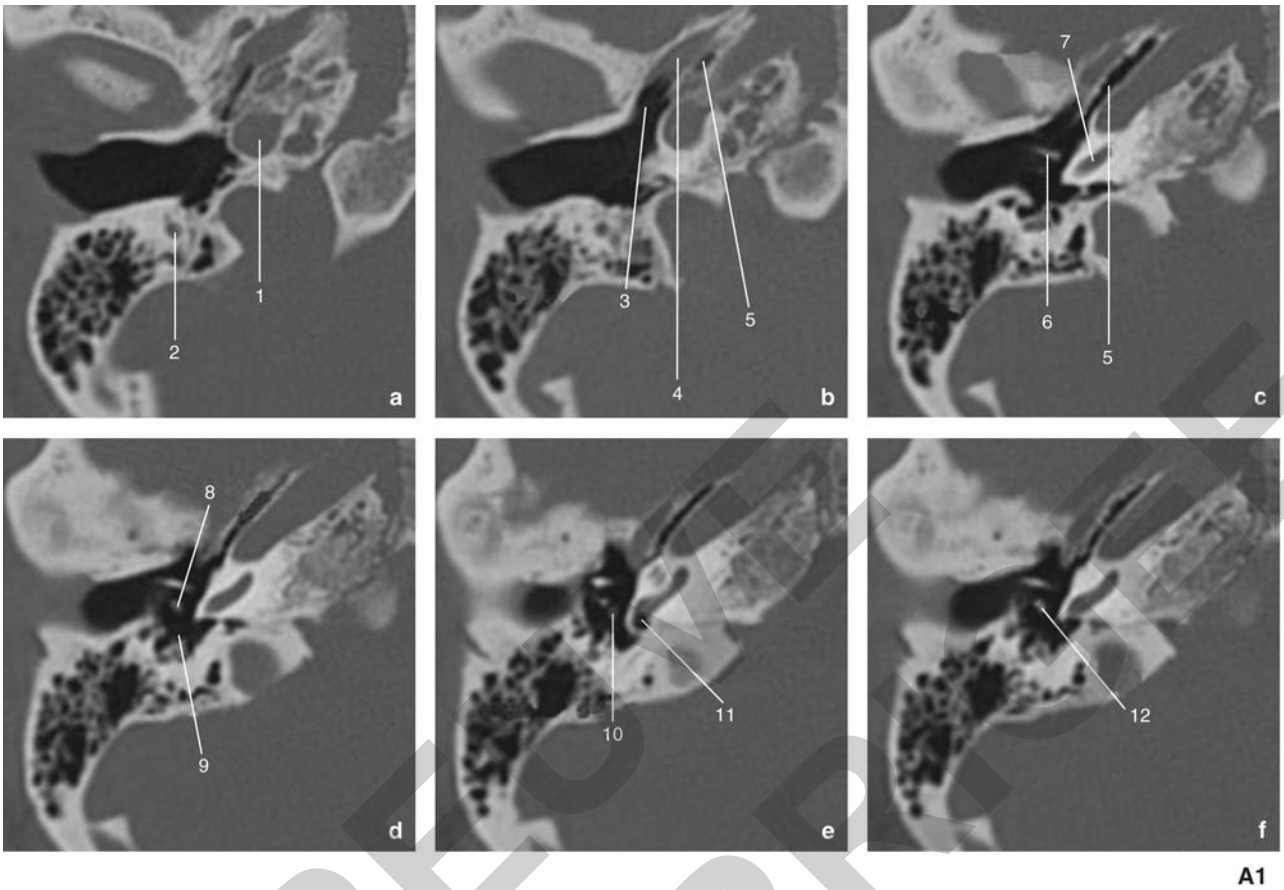

Figura 1. Oído medio (derecho) en la tomografía computarizada (TC).
A1, A2. Cortes axiales numerados en sentido ascendente (a-l).
1. Arteria carótida interna; 2. nervio facial; 3. protímpano; 4. músculo del martillo; 5. trompa de Eustaquio; 6. mango del martillo; 7. espira basal de la cóclea; 8. rama larga del yunque; 9. seno del tímpano; 10. cabeza del estribo; 11. ventana redonda; 12. articulación incudoestapedial; 13. rama anterior del estribo; 14. platina del estribo; 15. rama posterior del estribo; 16. rama corta del yunque; 17. cabeza del martillo; 18. articulación incudomaleolar; 19. cuerpo del yunque; 20. additus ad antrum; 21. antro; 22. 2.ª porción del nervio facial; 23. conducto semicircular (CSC) lateral; 24. 2.ª espira de la cóclea; 25. ganglio geniculado; 26. tegmen tympani; 27. bolsa de Prussak; 28. pars tensa; 29. pars flacida; 30. muro del ático; 31. rama larga del yunque; 32. promontorio; 33. V osicular; 34. epitímpano; 35. ventana oval; 36. hipotímpano; 37. vena yugular; 38. mesotímpano; 39. CSC lateral óseo; 40. rama corta del yunque.

EPREUVE NON CORRIGÉE

Cuando este análisis es insuficiente o en algunas indicaciones específicas, la RM permite un enfoque destinado a caracterizar los tejidos y analizar las estructuras meningoencefálicas.

La radiología convencional ya no presenta ninguna utilidad en el análisis de las enfermedades o la anatomía del oído medio. La arteriografía está indicada en el estudio y la embolización preoperatoria de los quemodectomas.

Técnica

Tomografía computarizada

Se realiza casi siempre sin inyección de contraste yodado. Debido al contraste espontáneo entre los distintos componentes de la caja del tímpano, la inyección de contraste no suele tener ninguna utilidad para el estudio del hueso temporal y del oído medio. Si se necesita una caracterización tisular, se utiliza la RM con contraste, que es mucho más sensible (tumores, dehiscencias osteomeníngeas, colesteatoma, etc.).

Colocación del paciente para el centrado

El paciente se debe colocar según un plano sagital medial, bien simétrico, con el rayo láser de centrado en un eje sagital que pase por el medio de la frente, la nariz, los labios y el mentón. La cabeza debe estar ligeramente extendida (el rayo láser horizontal debe pasar por el medio de ambos conductos auditivos externos y por el nasión).

Adquisición

El protocolo de exploración consta de dos topogramas: frontal y lateral, bien centrados sobre los dos huesos temporales, y después una única adquisición helicoidal en el plano orbitomeatal desde la punta de la mastoides hasta por encima del tegmen tympani.

Las características de la adquisición de las imágenes deben adaptarse según los aparatos que se utilice:

- alto kilovoltaje, que debe ajustarse en cada aparato para mejorar el nivel de ruido (ejemplo, 140 kV, 320 mAs);
- campo de 20 cm (reconstrucción individual de cada oído en alta resolución y campo pequeño de 9,6 cm);
- filtro óseo duro de alta resolución;
- cortes finos (0,5-0,6 mm reconstruidos cada 0,25 mm) siempre inframilimétricos.

Criterios de calidad

Los aparatos de TC helicoidal de última generación pocas veces dan lugar a un fracaso, porque la adquisición volumétrica isótropa permite restablecer la simetría tras la adquisición para el análisis axial. Este estudio en el plano axial se caracteriza por la siguiente orientación:

- punta de la mastoides en la parte inferior;

© 2012 Elsevier Masson SAS. Tous droits réservés. - Document téléchargé le 01/10/2012 par fraga liber (454823)

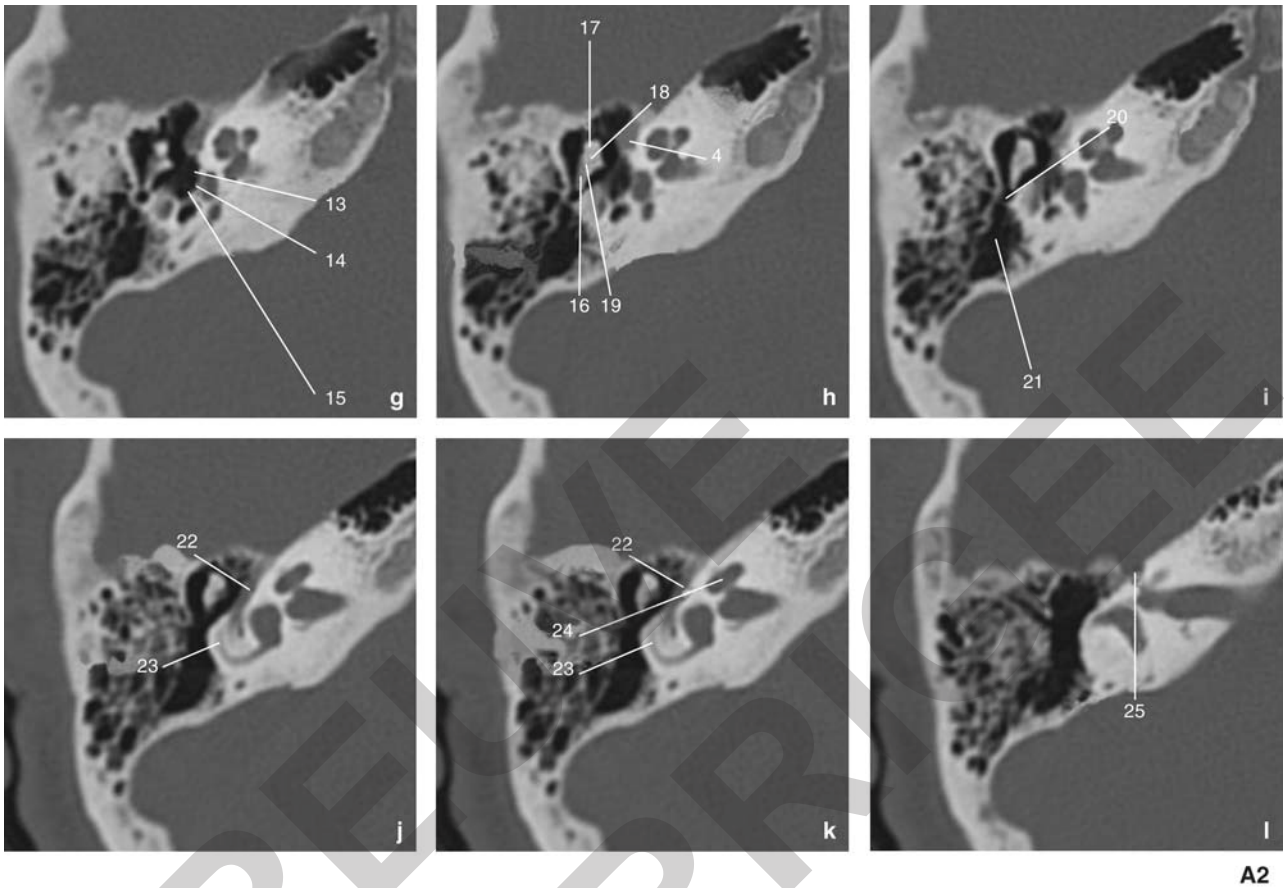

Figura 1. (Continuación) Oído medio (derecho) en la tomografía computarizada (TC).
A1, A2. Cortes axiales numerados en sentido ascendente (a-l).
1. Arteria carótida interna; 2. nervio facial; 3. protímpano; 4. músculo del martillo; 5. trompa de Eustaquio; 6. mango del martillo; 7. espira basal de la cóclea; 8. rama larga del yunque; 9. seno del tímpano; 10. cabeza del estribo; 11. ventana redonda; 12. articulación incudoestapedial; 13. rama anterior del estribo; 14. platina del estribo; 15. rama posterior del estribo; 16. rama corta del yunque; 17. cabeza del martillo; 18. articulación incudomaleolar; 19. cuerpo del yunque; 20. additus ad antrum; 21. antro; 22. 2.ª porción del nervio facial; 23. conducto semicircular (CSC) lateral; 24. 2.ª espira de la cóclea; 25. ganglio geniculado; 26. tegmen tympani; 27. bolsa de Prussak; 28. pars tensa; 29. pars flacida; 30. muro del ático; 31. rama larga del yunque; 32. promontorio; 33. V osicular; 34. epitímpano; 35. ventana oval; 36. hipotímpano; 37. vena yugular; 38. mesotímpano; 39. CSC lateral óseo; 40. rama corta del yunque.

- parte baja del lóbulo temporal en la superior;
- cuerpo del esfenoides en la anterior si se utilizan reconstrucciones en pequeños campos o basadas en imágenes previas;
- hueso occipital en la posterior;
- visualización de todo el conducto semicircular lateral en un corte.

Las reconstrucciones coronales sistemáticas incluyen un pequeño campo visual para cada hueso temporal, que se extiende desde el ganglio geniculado por delante hasta la parte posterior de la mastoides por detrás.

Los datos obtenidos gracias a la adquisición amplia permiten el análisis en la consola de la base del cráneo y de la rinofaringe aunque no se impriman de forma sistemática en las placas.

Postratamiento

Dependiendo de la enfermedad que se explore, es posible hacer reconstrucciones en todos los planos del espacio, en especial en los de los huesecillos o las prótesis y los conductos semicirculares (reconstrucciones multiplanares). Algunos autores sugieren que se realice una reconstrucción sistemática de rutina en el plano del estribo para visualizar mejor este huesecillo, que es el más pequeño del organismo, y detectar malformaciones leves, fracturas o luxaciones incudoestapediales, así como pequeñas afectaciones de otospongiosis [1].

Las reconstrucciones volumétricas 3D y las endoscopias virtuales de la caja del tímpano permiten al cirujano simular una intervención quirúrgica (misma incidencia, impresión de volumen). Permiten un estudio detallado de la anatomía del oído medio, sobre todo del retrotímpano, que a menudo se evalúa mal con la otoscopia [2]. También permiten estudiar los huesecillos y las diferentes articulaciones interosiculares [3]. La endoscopia virtual es un método utilizado por ciertos equipos para la detección de fístulas laberínticas [4].

Resonancia magnética

Indicaciones

La RM se realiza como segunda elección en las enfermedades del oído medio. Permite la caracterización de una lesión de la caja del tímpano o de la mastoides y el estudio de su repercusión sobre las estructuras de vecindad (oído interno, meninges y encéfalo), así como el análisis del tegmen tympani y el tegmen antri.

Secuencias

La elección de las secuencias depende de la orientación clínica. En las enfermedades del oído medio, existen tres indicaciones principales de la RM:

- exploración o diagnóstico de un colesteatoma;
- estudio de una dehiscencia del tegmen: búsqueda de un meningoencefalocele;

© 2012 Elsevier Masson SAS. Tous droits réservés. - Document téléchargé le 01/10/2012 par fraga liber (454823)

EPREUVE NON CORRIGÉE

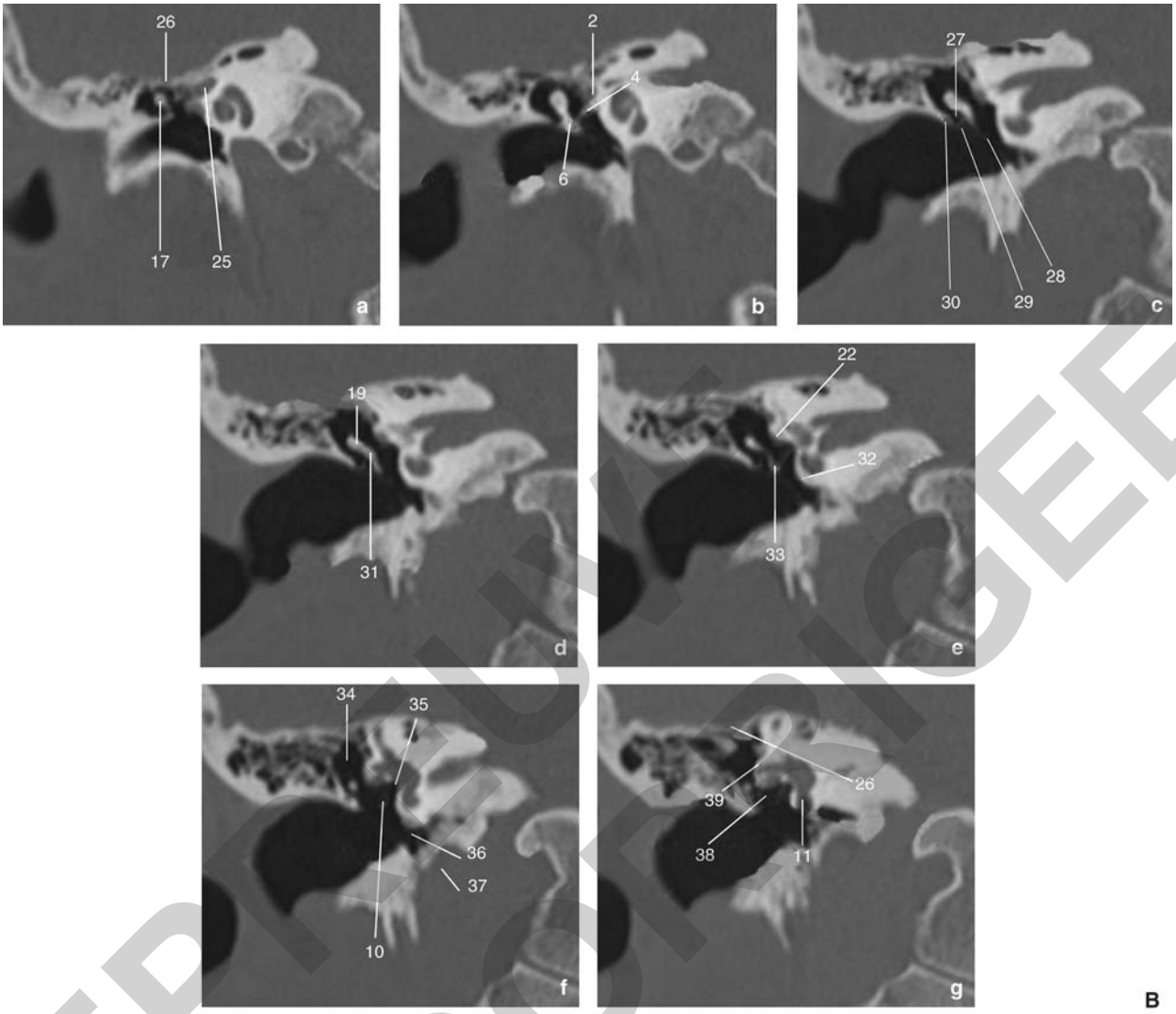

Figura 1. (Continuación) Oído medio (derecho) en la tomografía computarizada (TC).
B. Cortes coronales numerados en sentido anteroposterior (a-g).
1. Arteria carótida interna; 2. nervio facial; 3. protímpano; 4. músculo del martillo; 5. trompa de Eustaquio; 6. mango del martillo; 7. espira basal de la cóclea; 8. rama larga del yunque; 9. seno del tímpano; 10. cabeza del estribo; 11. ventana redonda; 12. articulación incudoestapedial; 13. rama anterior del estribo; 14. platina del estribo; 15. rama posterior del estribo; 16. rama corta del yunque; 17. cabeza del martillo; 18. articulación incudomaleolar; 19. cuerpo del yunque; 20. additus ad antrum; 21. antro; 22. 2.ª porción del nervio facial; 23. conducto semicircular (CSC) lateral; 24. 2.ª espira de la cóclea; 25. ganglio geniculado; 26. tegmen tympani; 27. bolsa de Prussak; 28. pars tensa; 29. pars flacida; 30. muro del ático; 31. rama larga del yunque; 32. promontorio; 33. V osicular; 34. epitímpano; 35. ventana oval; 36. hipotímpano; 37. vena yugular; 38. mesotímpano; 39. CSC lateral óseo; 40. rama corta del yunque.

- caracterización de una masa no colesteatomatosa.

La prueba consta de una exploración de todo el cráneo en T2 o recuperación de la inversión de líquido atenuado (FLAIR) para buscar una enfermedad contigua o la extensión intracraneal de una lesión del hueso temporal.

Los cortes finos centrados en los huesos temporales se potencian en T1 de eco de espín rápido (FSE) o de eco de gradiente, sin y con inyección de quelatos de gadolinio. Cuando se da prioridad al estudio de la señal, las secuencias en eco de espín permiten un análisis de mayor rendimiento. Sin embargo, si se trata de lesiones de pequeño tamaño, el número de cortes que pasan por la lesión puede ser insuficiente y se da prioridad al estudio volumétrico en eco de gradiente. Las secuencias con contraste en T1 tardías (30-45 minutos tras la inyección del contraste) son útiles para diferenciar una recidiva de colesteatoma de una afectación inflamatoria simple de la caja [5]. En ocasiones, se realiza una adquisición centrada en el hueso temporal en T2 FSE. Los cortes axiales se orientan en el eje del paladar óseo y los coronales son perpendiculares a los axiales.

Las adquisiciones en T2 de alta resolución (adquisición volumétrica en cortes inframilimétricos) permiten un análisis preciso de los líquidos del oído interno y de los espacios pericerebrales (líquido cefalorraquídeo [LCR]). Se trata de las secuencias Fiesta C, CISS y DRIVE. En la mayoría de las ocasiones, se adquieren en el plano axial, pero a veces se adquieren en el plano coronal para estudiar el tegmen.

Las secuencias en imagen de difusión en cortes finos (B 800 o 1.000) permiten caracterizar los colesteatomas y detectar las recidivas. Las secuencias en EPI (imagen de eco plano) están relativamente «artefactadas» y es preferible realizar secuencias en FSE. La secuencia de RM denominada Propeller (líneas paralelas solapadas con rotación periódica y reconstrucción mejorada) permite disminuir los artefactos de susceptibilidad magnética, pero este modo de adquisición no está disponible en todos los aparatos.

© 2012 Elsevier Masson SAS. Tous droits réservés. - Document téléchargé le 01/10/2012 par fraga liber (454823)

Figura 1. (Continuación) Oído medio (derecho) en la tomografía computarizada (TC).
C. Reconstrucción volumétrica de los huesecillos. (a-g). 1. Arteria carótida interna; 2. nervio facial; 3. protímpano; 4. músculo del martillo; 5. trompa de Eustaquio; 6. mango del martillo; 7. espira basal de la cóclea; 8. rama larga del yunque; 9. seno del tímpano; 10. cabeza del estribo; 11. ventana redonda; 12. articulación incudoestapedial; 13. rama anterior del estribo; 14. platina del estribo; 15. rama posterior del estribo; 16. rama corta del yunque; 17. cabeza del martillo; 18. articulación incudomaleolar; 19. cuerpo del yunque; 20. additus ad antrum; 21. antro; 22. 2.ª porción del nervio facial; 23. conducto semicircular (CSC) lateral; 24. 2.ª espira de la cóclea; 25. ganglio geniculado; 26. tegmen tympani; 27. bolsa de Prussak; 28. pars tensa; 29. pars flacida; 30. muro del ático; 31. rama larga del yunque; 32. promontorio; 33. V osicular; 34. epitímpano; 35. ventana oval; 36. hipotímpano; 37. vena yugular; 38. mesotímpano; 39. CSC lateral óseo; 40. rama corta del yunque.

Postratamiento

Lo realiza el médico o un técnico experimentado. Las secuencias volumétricas en eco de gradiente T1 con contraste y las secuencias de RM permiten obtener reconstrucciones 2D multidireccionales y 3D. El modo MIP (proyección de máxima intensidad) permite analizar las estructuras vasculares, pero no sustituye por completo al análisis de las imágenes nativas. El análisis multiplanar es útil para el estudio de las dehiscencias del tegmen.

Anatomía radiológica

El oído medio es un paralelepípedo cuyas paredes son óseas (con excepción de la membrana timpánica) y que tiene un contenido aéreo y óseo. La anatomía, debido a la propia estructura del oído medio, se puede analizar con gran detalle mediante la TC. En la actualidad, la RM no permite una visualización correcta del oído medio normal, porque contiene dos elementos que no pueden analizarse con esta prueba: aire y hueso. Cualquier imagen visible en RM en la caja del tímpano es patológica. Por tanto, el apartado de anatomía radiológica hará referencia sólo a la TC. En todos los casos, el análisis debe comparar ambos lados, debido al gran número de variaciones anatómicas bilaterales, que no deben confundirse con imágenes patológicas.

Este apartado de anatomía es sobre todo iconográfico: el texto que sigue a continuación no pretende ser

© 2012 Elsevier Masson SAS. Tous droits réservés. - Document téléchargé le 01/10/2012 par fraga liber (454823)

> **“ Punto fundamental**
>
> Informe radiológico tipo de una TC del hueso temporal
> - Oído externo
> - Tímpano
> - Oído medio:
  - paredes
  - cadena osicular
  - ventanas oval y redonda
  - mastoides
> - Oído interno:
  - laberinto anterior y posterior
> - Conducto auditivo interno
> - Facial
> - Elementos vasculares
> - Vértice petroso

exhaustivo, pero insistirá en los métodos de lectura y en los puntos fundamentales que no deben pasarse por alto en la lectura de una TC (Fig. 1).

Paredes de la caja

Pared lateral

Se estudia mejor en los cortes coronales. Está constituida por el muro del ático en la parte alta y el tímpano en la baja:

- el tímpano separa el oído medio del oído externo. Siempre es visible en forma de una fina membrana continua, con su pars flacida situada por encima de la inserción del mango del martillo y la pars tensa por debajo. El tímpano no es visible cuando se utiliza la ventana para hueso. En caso de perforación o retracción timpánica, los bordes del tímpano son visibles si se usa una ventana adaptada. El tímpano no suele diferenciarse de una opacidad del mesotímpano que contacte con él;
- la parte inferior del muro del ático es puntiaguda y simétrica. Un aspecto romo del muro el ático es significativo si es unilateral.

Pared superior

Se realiza un estudio comparativo en los cortes coronales.

La pared ósea superior, denominada tegmen tympani, separa el oído medio de las meninges de la fosa temporal. Su grosor y su neumatización son variables. Debe existir una simetría del tegmen de ambos lados. En el 21% de los casos existe una dehiscencia espontánea del tegmen tympani [6].

Pared medial

Se estudia en los cortes axiales y coronales:

- parte superior: conducto semicircular lateral óseo;
- parte media: ventana oval.

La segunda porción del conducto del facial conecta en sentido horizontal y anteroposterior el ganglio geniculado con la rodilla posterior, pasando por encima del nicho de la ventana oval, bajo el conducto semicircular lateral. Suele estar rodeado por una cubierta ósea que se visualiza mejor en cortes coronales.

La ventana redonda se sitúa bajo la ventana oval en su nicho y su membrana es horizontal.

Bajo la ventana redonda se sitúa el promontorio, convexo y armonioso, sobre el que no debe haber ninguna estructura (de forma excepcional, aparece una arteria estapediohioidea).

Pared inferior

Se estudia en los cortes coronales.

Separa la caja del tímpano del golfo de la yugular. Al contrario que los otros elementos de la caja del tímpano, la pared inferior no es simétrica entre ambos lados, pues las yugulares suelen ser asimétricas, con un predominio derecho más frecuente. En ocasiones, el golfo de la yugular es procidente en el hipotímpano. La lámina ósea que lo separa del hipotímpano no es visible en caso de dehiscencia.

Pared anterior

Se estudia en los cortes axiales.

La pared anterior no se visualiza mediante otoscopia. Comprende la trompa de Eustaquio y un receso triangular de vértice anteromedial. El músculo del martillo puede confundirse con el nervio facial en el comienzo de su segunda porción laberíntica. Se curva en ángulo recto (pico de cuchara) antes de unirse a la cabeza del martillo.

Pared posterior

Se estudia en los cortes axiales.

Su relieve óseo es escarpado y consta del seno del tímpano, compuesto de la pirámide que contiene el músculo del estribo y dos recesos a cada lado. La parte inicial de la tercera porción del facial está próxima, tiene una orientación vertical y se reconoce con facilidad siguiendo el nervio desde su origen hasta el agujero estilomastoideo.

Contenido de la caja

Segmentación

El ático o epitímpano se sitúa por encima de la inserción superior del tímpano. El mesotímpano se encuentra frente al tímpano. El hipotímpano se sitúa bajo la inserción inferior del tímpano. Hacia delante se encuentra el protímpano y hacia atrás el retrotímpano.

Huesecillos

El martillo es el más «sólido» de los huesecillos. Su mango se inserta en la membrana timpánica. Su cabeza tiene forma redonda y es el elemento más sólido de la cadena osicular. La cabeza se inserta en las paredes de la caja mediante un sistema ligamentoso considerable y suele quedar en su posición en las luxaciones y traumatismos. El músculo del martillo se visualiza bien en la TC en forma de una estructura tubular que proviene del protímpano, paralela a la parte distal de la trompa de Eustaquio. Presenta una angulación de 90° en el plano axial, antes de insertarse en el martillo. En el plano coronal, se sitúa por encima de la parte proximal de la segunda porción del nervio facial (imagen en «cañón de fusil»).

El cuerpo del yunque se articula con la cabeza del martillo en el ático para formar una imagen en «cucurucho de helado» en el plano axial, que es variable de una persona a otra, pero que siempre es simétrica. La punta de la rama corta del yunque se orienta hacia el additus ad antrum y después al antro mastoideo. La rama larga es el elemento más frágil de la cadena osicular. Desciende en vertical del ático al mesotímpano y se articula, mediante su apófisis lenticular, con la cabeza del estribo.

El estribo es el último elemento vibratorio de la cadena osicular. Se sitúa frente a la ventana oval: consta de la cabeza, dos ramas (anterior y posterior) que constituyen su supraestructura y una platina unida por el ligamento anular a los bordes de la ventana oval.

Las reconstrucciones multiplanares de TC permiten un análisis preciso de la cadena osicular. Las reconstrucciones axiales oblicuas en el plano del estribo son útiles para buscar una otospongiosis. Las reconstrucciones

EPREUVE NON CORRIGÉE

© 2012 Elsevier Masson SAS. Tous droits réservés. - Document téléchargé le 01/10/2012 par fraga liber (454823)

coronales oblicuas son útiles para analizar la rama larga del yunque en los estudios de la otitis crónica, traumatismos y osiculoplastia. Las reconstrucciones sagitales permiten analizar mejor el martillo y el yunque. Las reconstrucciones volumétricas, así como las endoscopias virtuales, son útiles para precisar las lesiones de la cadena osicular.

■ Oído medio patológico

Enfermedades inflamatorias

Otitis media aguda

La otitis media aguda no complicada no necesita que se realice una exploración radiológica.

Las pruebas de imagen son necesarias en los casos de otomastoiditis complicada y para descartar un absceso cerebral o una tromboflebitis si el paciente tiene cefalea y signos focales en la exploración neurológica. Para buscar una complicación intracraneal, la prueba de primera elección es la RM encefálica. La inyección de quelatos de gadolinio y la secuencia de difusión son especialmente útiles para buscar las complicaciones infecciosas intracraneales (abscesos intraparenquimatosos y empiema). La búsqueda de una tromboflebitis cerebral no requiere la inyección sistemática de contraste en la RM (secuencia de tiempo de vuelo [TOF] 2D venosa) salvo los casos dudosos, donde suele realizarse una secuencia 3D T1 con contraste como complemento [7]. La angio-TC venosa es una exploración excelente para descartar una tromboflebitis cerebral si no se puede realizar una RM de urgencia [8].

En los adultos, la aparición de un absceso subperióstico o de una complicación neurológica en la evolución de una otitis aguda debe hacer que se sospeche una otitis crónica colesteatomatosa previa [9]. Un colesteatoma subyacente puede diagnosticarse en la RM ante una opacidad de la caja o del antro con una clara hiperseñal en la secuencia de difusión, sin realce por la inyección de gadolinio.

Otitis seromucosa

No requiere que se realicen pruebas radiológicas si la exploración física de la rinofaringe es normal, el tratamiento es eficaz y no existen signos asociados.

En caso contrario, la TC permite explorar la base del cráneo, la rinofaringe y la trompa de Eustaquio para descartar un tumor (carcinoma nasofaríngeo indiferenciado, displasia ósea, meningioma [sobre todo de tipo en placas a nivel del techo del hueso temporal] u otra neoplasia). La exploración mediante TC también incluye cortes del hueso temporal que ponen de manifiesto una ocupación de las cavidades aéreas sin lisis ósea de la caja y de las cavidades mastoideas en la otitis seromucosa (Fig. 2). Al contrario de la otitis crónica, si no existe una sobreinfección el hueso mastoideo mantiene un aspecto claro, sin condensación ni transformación ebúrnea reactiva. La afectación de la rinofaringe se busca en las reconstrucciones con filtro de tejidos blandos. Ante la más mínima duda, la exploración se complementa mediante una RM con contraste de la rinofaringe y del hueso temporal, con un estudio asociado de las áreas ganglionares cervicales.

Otitis crónica

Esta entidad es muy amplia y reagrupa varias enfermedades, desde la timpanoesclerosis cicatrizal al colesteatoma [10] (Cuadro I).

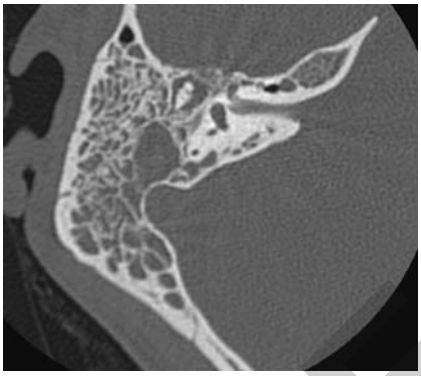

Figura 2. Otitis serosa. Hueso temporal derecho. Corte axial de tomografía computarizada (TC) donde se observa una ocupación completa de la caja del tímpano y de la mastoides, sin condensación mastoidea, con un aspecto normal de la cadena osicular y del laberinto.

Cuadro I.
Informe radiológico de una tomografía computarizada (TC) de un oído inflamatorio no operado.

Oído externo
Tímpano
Oído medio
Opacidad
Localización:
- epitímpano
- mesotímpano
- hipotímpano
- retrotímpano
- protímpano
Afectación de las ventanas
Forma de la opacidad:
- nodular
- no nodular
- toda la caja
- sospechosa pero atípica
Lisis ósea
Paredes de la caja:
- muro del ático
- tegmen tympani
- conducto semicircular lateral óseo
- cubierta ósea de la segunda porción del facial
- pared inferior de la caja sobre el golfo de la yugular
- pro y retrotímpano
Lisis ósea
Mastoides: cubierta ósea del seno sigmoide
Laberinto: búsqueda de laberintitis osificante
Conducto auditivo interno
Facial
Elementos vasculares
Vértice petroso

Otitis crónica simple no colesteatomatosa

El diagnóstico de otitis crónica no es radiológico, sino que se basa en los datos clínicos, en especial de la otoscopia. En la actualidad, se puede optimizar con el uso de endoscopios en la consulta. Las pruebas de imagen en la otitis crónica tienen como objetivo realizar el estudio preoperatorio de las lesiones cuando esté indicada la cirugía y, en todos los casos, para determinar el grado de afectación de la caja del tímpano, el estado de la cadena osicular, la neumatización de la mastoides y descartar de forma absoluta el colesteatoma secundario del oído medio.

EPREUVE NON CORRIGÉE

© 2012 Elsevier Masson SAS. Tous droits réservés. - Document téléchargé le 01/10/2012 par fraga liber (454823)

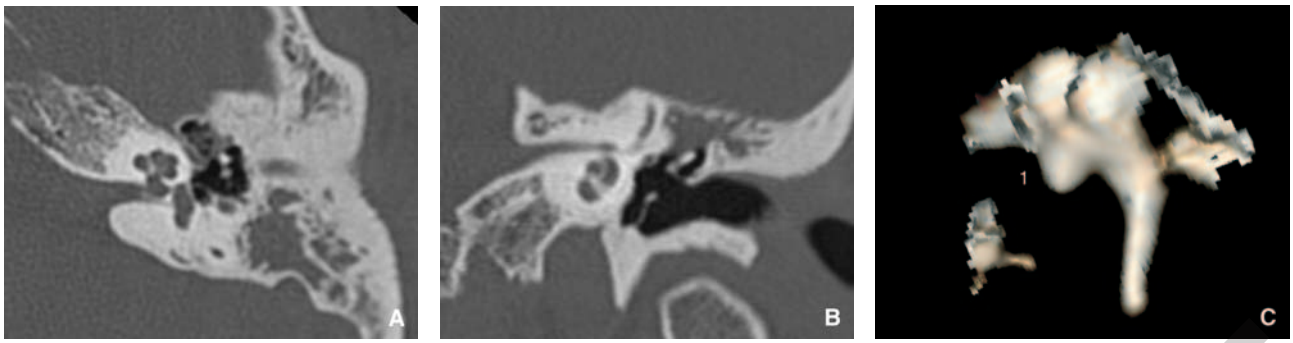

Figura 3. Otitis crónica. Hueso temporal izquierdo. Tomografía computarizada (TC) en corte axial (A), coronal (B) y reconstrucción volumétrica (C) de los huesecillos, donde se observa una perforación timpánica, una condensación mastoidea con ocupación tisular y una opacidad no nodular del ático asociada a una lisis de la rama larga del yunque, bien visible en las reconstrucciones volumétricas de la cadena osicular. En el corte axial se visualiza la cabeza del estribo en contacto con una pequeña opacidad del seno del tímpano. 1. Rama larga del yunque.

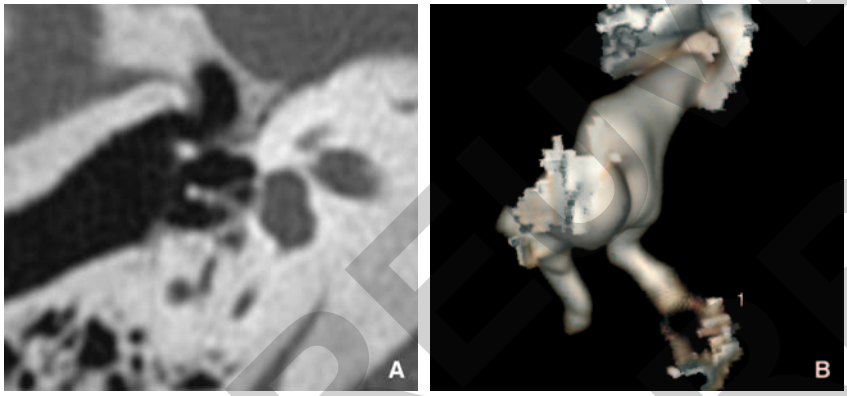

Figura 4. Timpanosclerosis. Hueso temporal derecho. Cortes de tomografía computarizada (TC) centrados en la ventana oval en el plano del estribo (A) y reconstrucción volumétrica a nivel de la cadena osicular (B). Visibilidad demasiado buena del estribo (1), cuyas ramas aparecen calcificadas. La reconstrucción volumétrica muestra una visibilidad anómala de las ramas del estribo, que por lo general no se visualizan, en relación con la timpanosclerosis.

La valoración del oído medio consta de un estudio del contenido de la caja (huesecillos, forma y localización de las opacidades) y un estudio de las paredes de la caja.

Las opacidades de las otitis crónicas son más o menos extensas, armoniosas, de bordes cóncavos, más o menos cuadradas y no presentan elementos redondeados convexos ni angulares.

El informe de la TC permite establecer los siguientes elementos:

- tamaño y localización de la opacidad (en el plano coronal: epitímpano, mesotímpano o hipotímpano; en el plano axial: pro o retrotímpano);
- forma de la opacidad: debe insistirse en la ausencia de elementos nodulares o angulares;
- estado de la cadena osicular: discontinuidad relacionada con más frecuencia con una lisis localizada de la terminación de la rama larga del yunque (Fig. 3), y disyunción de la articulación incudoestapedial. Las reconstrucciones multiplanares y, en ocasiones, 3D, son útiles en este caso;
- neumatización de la mastoides (el estudio comparativo permite diferenciar una condensación adquirida de una mastoides poco neumatizada). La esclerosis mastoidea refleja la cronicidad de la otitis;
- estudio de las paredes de la caja en busca de las variantes anatómicas:
  - dehiscencia del tegmen tympani;
  - procidencia del conducto del facial en el nicho de la ventana oval;
  - procidencia o dehiscencia del golfo de la yugular en el hipotímpano con o sin cubierta ósea;
  - variantes arteriales.

Las complicaciones que se buscan son más o menos infrecuentes:

- lisis osicular (cf supra);
- laberintitis osificante que puede producirse durante la evolución de una otitis crónica con aparición de un componente perceptivo en la hipoacusia e incluso una cofosis. Cuando son iniciales, pueden ser parciales (espira basal de la cóclea, conducto semicircular lateral). Esta complicación se debe buscar de forma sistemática en el contexto de los estudios previos a la implantación coclear, que se realizan con TC y RM.

Si se realiza una RM (la otitis crónica no es una indicación en sí misma), las opacidades presentan el aspecto de lesiones inflamatorias, con isoseñal en T1 y que realzan tras la inyección de quelatos de gadolinio, con hiperseñal relativa en T2 y sin hiperseñal franca en difusión.

Timpanosclerosis

La timpanosclerosis aparece en la mayoría de los casos tras las otitis recidivantes infantiles. La TC pone de manifiesto un engrosamiento timpánico más o menos calcificado (miringosclerosis) que puede fijar el mango del martillo. En la mayoría de los casos afecta al estribo, que presenta unas ramas densas y un engrosamiento de la platina que puede causar hipoacusias de transmisión (Fig. 4).

Algunas otitis crónicas pueden presentar calcificaciones en el seno de una opacidad de la caja, que bloquean la cadena osicular y engruesan la platina del estribo. La evolución a largo plazo de este tipo de otitis crónica puede culminar en una reducción significativa de tamaño de la caja, que en tal caso aparece ocupada en gran parte por calcificaciones [11-13].

Las lesiones asociadas a la otitis crónica son el granuloma de colesterol (antral o mastoideo), las bolsas de retracción y el colesteatoma.

© 2012 Elsevier Masson SAS. Tous droits réservés. - Document téléchargé le 01/10/2012 par fraga liber (454823)

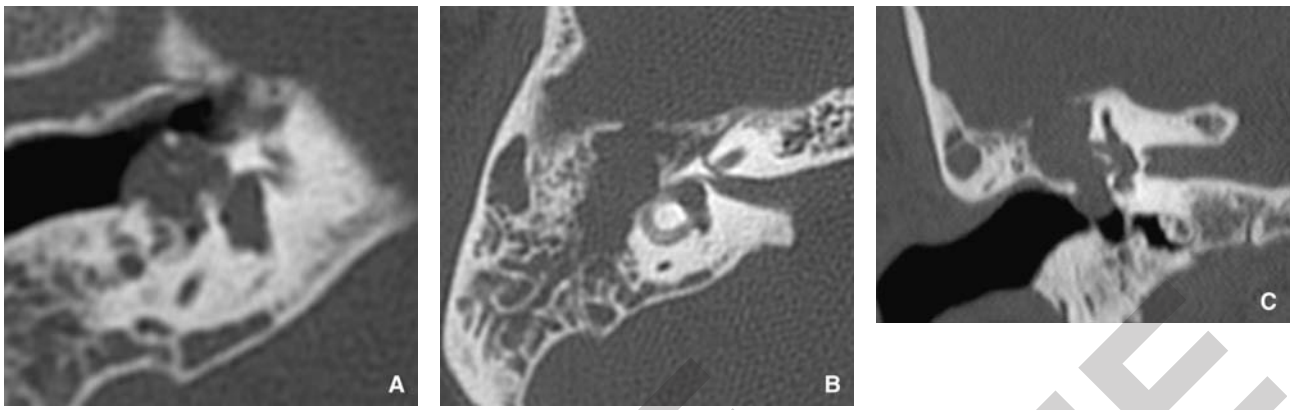

Figura 5. Colesteatomas en la tomografía computarizada (TC). Corte axial de TC (A) que muestra una masa redondeada convexa mesotimpánica que ocupa la ventana oval. Su forma nodular es muy sospechosa de colesteatoma. Cortes axial (B) y coronal (C) que muestran una opacidad atical y mesotimpánica cuyo borde inferior es convexo y que causa una lisis completa de la cadena osicular y del tegmen tympani, así como una fístula del conducto semicircular lateral. Obsérvese que el aspecto denso del conducto semicircular lateral se relaciona con una laberintitis osificante inicial, secundaria a la fístula laberíntica.

EPREUVE NON CORRIGÉE

Granuloma de colesterol

Se trata de una lesión infrecuente del oído medio que puede aparecer durante la evolución de una otitis crónica, que también se presenta en los oídos operados y que puede evolucionar de forma autónoma. El granuloma de colesterol está constituido por una acumulación de restos de dicho lípido y de hemosiderina en una cavidad. En la TC, es casi imposible diferenciarlo de una ocupación relacionada con una otitis crónica cuando ésta es considerable o de un colesteatoma. Sin embargo, suele ser menos osteolítico. La RM diferencia el granuloma de colesterol del colesteatoma al mostrar una lesión con hiperseñal en T1 y T2 que no realza tras la inyección de contraste y sin una clara hiperseñal en difusión [14, 15]. Las hiperseñales en T1 y T2 se relacionan con los productos de degradación de la hemoglobina, secundarios a las hemorragias crónicas.

Bolsas de retracción

Una bolsa de retracción es un diagnóstico clínico de estado precolesteatomatoso. Una bolsa de retracción no controlable debe hacer que se realice una TC en busca de un colesteatoma subyacente que no se individualiza en la otoscopia.

Colesteatoma

El colesteatoma secundario es una forma de otitis crónica agresiva con riesgo de destrucción ósea. Se define por la presencia de un epitelio plano poliestratificado queratinizante en las cavidades del oído medio [15].

El diagnóstico de colesteatoma suele establecerse por el clínico. El radiólogo debe realizar un estudio completo de su extensión y de las lesiones osteolíticas que se producen en contacto con la lesión.

Tomografía computarizada. La TC es la prueba radiológica de primera elección que se realiza ante una sospecha clínica de colesteatoma. Se caracteriza por su forma y la existencia de lesiones óseas líticas en contacto con la lesión (Fig. 5).

Se visualiza en las TC óseas de alta definición de los huesos temporales en forma de una opacidad de densidad tisular homogénea, en ocasiones con burbujas de aire en su interior.

La TC debe precisar:

- su forma: nodular de bordes convexos;
- su localización en el oído medio y la afectación de las ventanas oval y redonda;
- su extensión al antro mastoideo, a la vez que se precisa el estado de la neumatización de la mastoides;
- las lisis óseas:
  - lisis osiculares: son frecuentes y poco específicas a nivel de la rama larga del yunque; son menos habituales, pero mucho más específicas del colesteatoma cuando afectan a los demás huesecillos (martillo, estribo). Los huesecillos también pueden estar rechazados por el colesteatoma, en especial a nivel del ático, lo que constituye un buen signo diagnóstico. Una lisis de la cabeza del estribo no permite realizar una osiculoplastia de tipo II (articulación de la prótesis con la cabeza del estribo) e implica la necesidad de una osiculoplastia de tipo III (extremo distal de la prótesis en contacto con la ventana oval);
  - lisis de las paredes de la caja:
    - lisis del tegmen tympani: el diagnóstico de lisis del tegmen requiere una lectura comparativa del tegmen en cortes coronales. Si se sospecha una lisis del tegmen con relleno del ático, se realiza una RM de los huesos temporales para descartar un meningoencefalocele temporal o una extensión de la lesión colesteatomatosa a la fosa temporal;
    - fístula laberíntica por lisis de la cubierta ósea del conducto semicircular (CSC) lateral. La fístula es bien visible cuando comunica por completo el CSC lateral y la opacidad del colesteatoma. Cuando es pequeña, es más difícil de identificar, por lo que requiere la realización de reconstrucciones multiplanares alrededor del CSC lateral. Pueden producirse fístulas del CSC superior, pero son infrecuentes;
    - lisis de la cubierta ósea de la segunda porción del facial: la parálisis facial es una complicación infrecuente del colesteatoma y sólo se produce en el 2% de los casos, pero la lisis de la cubierta ósea de la segunda porción del facial es más habitual y debe indicarse en el informe de la TC para prevenir al cirujano de las posibles dificultades de disección en contacto con el nervio facial. En ocasiones, es difícil determinar la existencia de esta lisis, debido a la delgadez de la estructura. El informe de la TC indica la visibilidad o invisibilidad de esta cubierta ósea de la segunda porción del facial;
    - lisis de la cubierta ósea del golfo de la yugular en el hipotímpano en caso de procidencia: existe un riesgo de trombosis venosa;

© 2012 Elsevier Masson SAS. Tous droits réservés. - Document téléchargé le 01/10/2012 par fraga liber (454823)

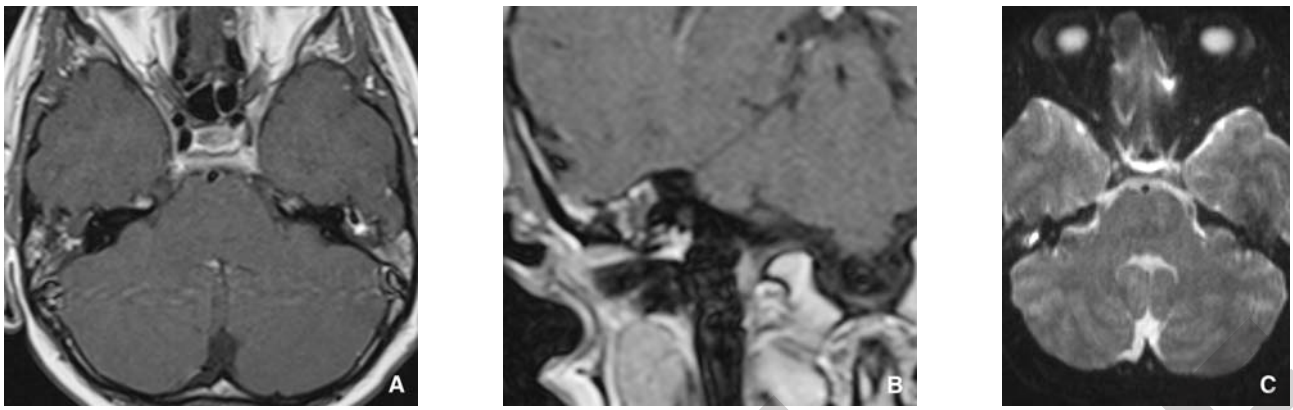

Figura 6. Colesteatoma típico en resonancia magnética (RM). Los cortes axiales (A) y coronales (B) en secuencia T1 tardía con contraste (45 minutos tras la inyección de quelatos de gadolinio) muestran a la derecha una captación de contraste del oído medio con una imagen ovalada del ático que no se realza tras la inyección en la parte anterior y medial del mesotímpano. El corte coronal muestra la ausencia de captación de contraste meníngea. El corte axial en secuencia de difusión B 1.000 (C) pone de manifiesto una clara hiperseñal muy sugestiva del diagnóstico de colesteatoma en un oído medio ocupado e inflamatorio.

  - lisis de la pared anterior de un seno sigmoide procidente (en caso de colesteatoma antral);
- oído interno:
  - fístula laberíntica;
  - laberintitis osificante. La laberintitis osificante en su forma inicial sólo se pone de manifiesto tras una exploración rigurosa de las estructuras laberínticas con demostración de calcificaciones parciales del laberinto posterior o de la cóclea. La RM es útil para analizar la señal líquida del laberinto membranoso con reconstrucciones volumétricas en 3D MIP y rendimiento volumétrico (VR). En el otro extremo, en las formas evolucionadas, la TC pone de manifiesto un «laberinto fantasma» con desaparición de la visibilidad de las estructuras laberínticas, que aparecen sustituidas por una estructura ósea poco diferente del hueso temporal normal.

Resonancia magnética.

Indicaciones. La RM está indicada en el preoperatorio de una otitis crónica en caso de duda diagnóstica con un colesteatoma o un tumor, así como en caso de sospecha de lisis del tegmen tympani, para buscar un meningoencefalocele y estudiar las estructuras encefálicas.

En las otitis crónicas complicadas con una laberintitis, la TC sólo puede mostrar una osificación del laberinto membranoso, mientras que la RM también puede detectar la presencia de fibrosis e inflamación del laberinto membranoso. La RM permite evaluar la cantidad de líquido laberíntico restante y plantear o no la colocación de un implante coclear.

En la otitis colesteatomatosa con fístula laberíntica, la RM permite precisar la extensión del colesteatoma a las estructuras del laberinto membranoso.

En caso de parálisis facial, la RM puede identificar una captación de contraste del nervio facial en contacto con la lesión causal, pero a menudo también una captación de contraste de los segmentos supra y subyacentes.

Resultados. La secuencia tardía tras la inyección de gadolinio acoplada a la secuencia de difusión es útil en el diagnóstico del colesteatoma. Los cortes coronales en T2 son útiles en el diagnóstico del meningoencefalocele.

Para el *diagnóstico del colesteatoma*, la RM pone de manifiesto una lesión nodular del oído medio aislada o situada en el interior de una ocupación inflamatoria. Esta lesión es visible en:

- hiperseñal en T2 más o menos intensa. Esta hiperseñal en T2 es poco específica;
- isoseñal en T1 que no realza con la inyección de quelatos de gadolinio (Fig. 6). Puede ponerse de manifiesto una captación de contraste periférica en «encaje» alrededor de la lesión. Las secuencias tardías (30-45 minutos) tras la inyección de gadolinio son más sensibles para diferenciar la fibrosis (que se realza de forma homogénea) del colesteatoma (que sólo se realza en la periferia). La secuencia tardía con inyección de contraste tiene una sensibilidad y especificidad elevadas y permite diferenciar entre ambos diagnósticos [5, 16]. La captación de contraste descarta formalmente el diagnóstico de colesteatoma (Fig. 6);
- hiperseñal franca en la secuencia de difusión [17, 18]. La cartografía ADC, que representa la traducción en imagen de los cálculos de los coeficientes de difusión, muestra una disminución del coeficiente aparente de difusión [17]. En ausencia de hiperseñal franca en difusión, el diagnóstico de recidiva de colesteatoma

“ *Punto fundamental*

RM del oído medio inflamatorio no operado

Indicaciones:
- duda diagnóstica en la TC: ocupación indeterminada (colesteatoma y fibrosis, hernia meningoencefálica, tumor)
- ausencia de visualización del tegmen tympani en la TC (lisis o dehiscencia espontánea)

Aspecto del colesteatoma en la RM:
- masa nodular del oído medio
- isoseñal en T1
- hiperseñal en T2
- ausencia de realce precoz o tardío (45 minutos tras la inyección)
- hiperseñal en difusión

Estudio de extensión de una lesión del oído medio:
- afectación meníngea (T1 con contraste en proyección coronal): búsqueda de un engrosamiento de las meninges temporales, e incluso de un absceso intracerebral (hiperseñal en difusión)
- afectación de los líquidos laberínticos (laberintitis aguda o crónica): extinción total o parcial de su señal en T2. Captación de contraste total o parcial (se visualiza bien en los cortes axiales y coronales)

NON-MODIFIÉ
NON-COPRIGHT

© 2012 Elsevier Masson SAS. Tous droits réservés. - Document téléchargé le 01/10/2012 par fraga liber (454823)

no se puede descartar por completo, sobre todo para las lesiones de pequeño tamaño (inferiores a 5 mm).

La asociación de hiperseñal franca en difusión y de ausencia de captación de contraste de la lesión en las secuencias tardías tras la inyección de quelatos de gadolinio tiene un excelente valor para el diagnóstico de colesteatoma. Hay que observar que la RM no permite establecer el diagnóstico de colesteatoma en los casos infrecuentes en los que una epidermosis reviste las paredes de la caja, sin opacidad nodular.

El *estudio de extensión del colesteatoma* en la RM se centra en la búsqueda de complicaciones, que deben identificarse para programar la estrategia quirúrgica y la información al paciente:

- afectación meníngea o meningoencefálica:
  - búsqueda de un meningoencefalocele;
  - búsqueda de captación de contraste de las meninges temporales homolaterales en el plano coronal;
  - estudio del parénquima cerebral en busca de un absceso o de una cerebritis reactiva;
- afectación laberíntica:
  - invasión del laberinto por el colesteatoma en caso de fístula laberíntica: sustitución de la señal líquida del laberinto por la señal del colesteatoma en la secuencia volumétrica T2 de alta resolución;
  - laberintitis con una captación de contraste del laberinto membranoso.

Otras afecciones inflamatorias del oído

Ciertas infecciones más específicas pueden localizarse en el oído, como las otitis fúngicas o las otitis tuberculosas, en ocasiones engañosas. Las otitis tuberculosas pueden sugerir una afectación inflamatoria banal, porque la destrucción ósea y la afectación meníngea son inconstantes. La prueba de estas infecciones se obtiene de forma intraoperatoria, al buscar de forma sistemática bacilos de Koch mediante un estudio bacteriológico y anatomopatológico. La afectación tuberculosa y las infecciones fúngicas pueden extenderse a la base del cráneo y al espacio intracraneal y convertirse en potencialmente graves en forma de osteomielitis [19].

Oído inflamatorio operado

> **“ *Punto fundamental***
>
> **Conducta práctica para la vigilancia de los oídos inflamatorios operados**
> - Primer control a los 6-12 meses: TC
> - TC negativa: cavidad limpia, ausencia de opacidad: seguir con pruebas de imagen
> - TC positiva: ocupación:
> - si se demuestra una recidiva de colesteatoma sin lisis del tegmen (opacidad redondeada o angulosa): cirugía
> - ocupación indeterminada o ausencia de visualización del tegmen tympani: RM con cortes coronales con contraste, secuencia de difusión y secuencias T1 tardías con contraste
> - TC dudosa: pequeña lesión que no amenaza al hueso adyacente: control con TC pasado un tiempo

La vigilancia de los oídos operados es difícil para el otólogo, sobre todo cuando se realizan intervenciones según una técnica cerrada con timpanoplastia en la que se utiliza un fragmento de cartílago.

> **“ *Punto fundamental***
>
> **TC de un oído medio inflamatorio operado**
> - Tipo (técnica abierta o cerrada) y aspecto de la vía de acceso: libre u ocupada
> - Aspecto del neotímpano, si existe
> - Persistencia de una opacidad:
> - localización
> - forma: aspecto disarmónico, búsqueda de un aspecto nodular o anguloso (colesteatoma)
> - tipo de prótesis:
> - extremo proximal: relación con el tímpano
> - extremo distal: relación con la cabeza del estribo (tipo II) o con la ventana oval (tipo III)
> - Paredes de la caja: tegmen tympani, CSC lateral óseo, paredes anteriores y posteriores, conducto del facial

En estos casos la revisión quirúrgica, que anteriormente se realizaba por norma, ya no es sistemática y el diagnóstico de fibrosis postoperatoria o de recidiva de colesteatoma se basa en las pruebas de imagen.

Tomografía computarizada

La TC permite confirmar la normalidad de un oído operado cuando no se observa ninguna opacidad residual. Una ocupación de la caja del tímpano en el postoperatorio tardío de una cirugía por una otitis crónica colesteatomatosa es sospechosa de recidiva de colesteatoma cuando tiene contornos nodulares, angulosos o anfractuosos y cuando ocupa toda la caja, mientras que sugiere una fibrosis residual cuando rodea de forma armoniosa las paredes de la caja del tímpano, sus contornos son armoniosos, cóncavos y sin angulación.

El informe de la TC debe precisar el tipo de la intervención (técnica abierta o cerrada), así como el aspecto de la cadena osicular [20] (Fig. 7):

- normal;
- ausente;
- osiculoplastia de tipo II;
- osiculoplastia de tipo III.

Resonancia magnética

Indicaciones

La RM está indicada:

- en caso de duda diagnóstica entre colesteatoma, fibrosis postoperatoria o meningoencefalocele;
- cuando el tegmen tympani está dehiscente en la TC para buscar una afectación meníngea.

Resultados

Aspecto del colesteatoma recidivante. Es el mismo que el del colesteatoma no operado.

Estudio del colesteatoma recidivante. Al igual que en el preoperatorio, la RM busca una afectación meníngea o meningoencefálica, una alteración del laberinto y una captación de contraste del nervio facial. Permite descartar un meningoencefalocele asociado.

Fibrosis postoperatoria. Es el principal diagnóstico diferencial de la recidiva del colesteatoma en la TC. En la RM, la fibrosis se realza de forma más o menos precoz tras la inyección de quelatos de gadolinio. Las secuencias tardías (45 minutos) tras la inyección son inútiles en caso de captación precoz del contraste. La fibrosis no presenta una hiperseñal franca en la secuencia de difusión con un coeficiente B elevado (superior a 800), ni restricción de la difusión en la cartografía ADC (Fig. 8).

EPREUVE NON CORRIGÉE

© 2012 Elsevier Masson SAS. Tous droits réservés. - Document téléchargé le 01/10/2012 par fraga liber (454823)

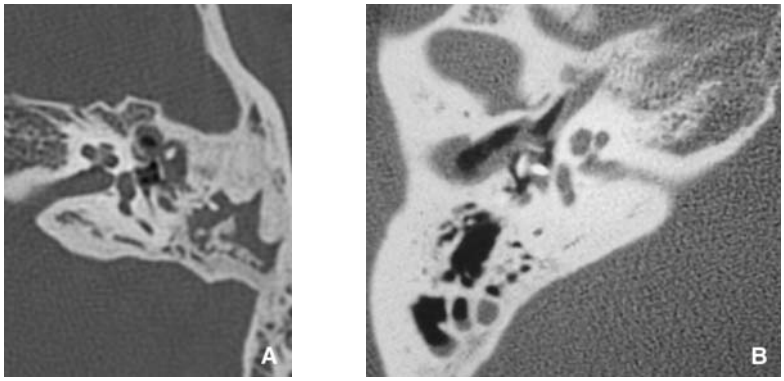

Figura 7.
A. Timpanoplastia de tipo III. Hueso temporal izquierdo. Corte axial de tomografía computarizada (TC) que muestra una opacidad residual de la caja. La parte lateral de la prótesis es densa y está correctamente insertada en la membrana gruesa de timpanoplastia. Su extremo distal es poco denso y aparece bien centrado en la ventana oval.
B. Timpanoplastia de tipo III: prótesis radiopaca bien insertada sobre la neomembrana timpánica y correctamente centrada en la ventana oval.

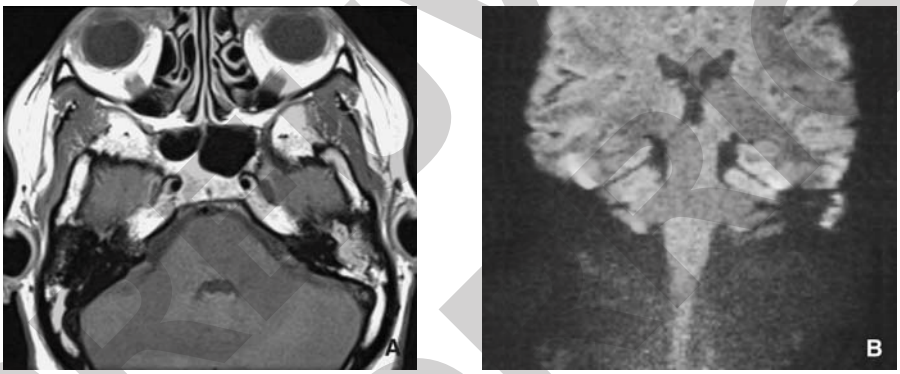

Figura 8. Fibrosis postoperatoria del oído medio (intervención 1 año antes por un colesteatoma). Hueso temporal izquierdo. Corte axial de resonancia magnética (RM) en T1 tardía tras inyección de contraste (A), secuencia en difusión coronal (B). Captación de contraste difusa de la caja del tímpano que confirma el diagnóstico de fibrosis postoperatoria y que descarta el de recidiva de colesteatoma. Ausencia de hiperseñal significativa en difusión, que confirma el diagnóstico.

“ Punto fundamental

RM de un oído operado

Objetivo

- Diferenciar entre colesteatoma y fibrosis o inflamación crónica: secuencias tardías tras la inyección de quelatos de gadolinio y secuencia de difusión
- Estudio de extensión del colesteatoma: tegmen tympani, líquidos laberínticos

Resultados

- La fibrosis capta el contraste de forma precoz o tardía
- El colesteatoma presenta una hiperseñal franca en difusión (a partir de 3 mm de diámetro) y no se realza nunca tras la inyección
- Estudio de extensión (cf el cuadro RM del oído medio)

Hernia meningoencefálica. En el postoperatorio precoz o tardío de una cirugía del colesteatoma, esta complicación se busca en las secuencias coronales en T2. La hernia meningoencefálica es visible en forma de líquido intratimpánico que puede contener un fragmento de cerebro, en continuidad con el LCR supra-

751 752 753 754 755 756

yacente. La existencia de una hernia meningoencefálica puede conducir a la realización de una cirugía por vía suprapetrosa. 757 758 759

Otospongiosis 760

El papel de las pruebas de imagen consiste en confirmar el diagnóstico de otospongiosis por la presencia de signos directos, descartar los diagnósticos diferenciales de la hipoacusia de transmisión con tímpano normal y efectuar el estudio anatómico preoperatorio de la caja del tímpano. 761 762 763 764 765 766

Aspecto tomográfico 767

Con independencia de cuál sea su forma histológica, la otospongiosis se presenta en la TC como una hipodensidad circunscrita del hueso laberíntico, con límites borrosos. 768 769 770 771

Las hipodensidades del hueso laberíntico se distribuyen a nivel de seis localizaciones preferentes [21]: 772 773

- fissula ante fenestram (95% de los casos) (Fig. 9); 774
- ventana redonda (30% de los casos). Una afectación de la ventana redonda debe indicarse, porque es un factor potencial de peores resultados de la cirugía (Fig. 10); 775 776 777 778
- cápsula pericoclear (18% de los casos) (Fig. 11); 779
- fissula posfenestram (11% de los casos); 780
- platina del estribo: grosor superior a 0,7 mm (platina completa en el 2% de los casos, localización pura en el 0,02% de los casos) [22]; 781 782 783

© 2012 Elsevier Masson SAS. Tous droits réservés. - Document téléchargé le 01/10/2012 par fraga liber (454823)

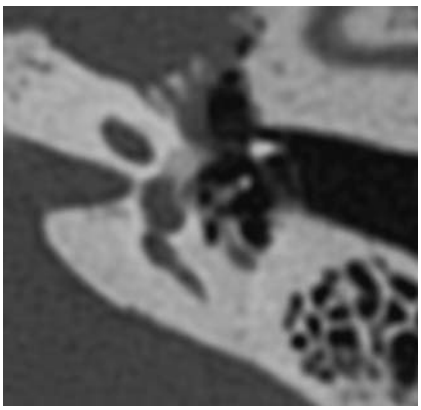

Figura 9. Otospongiosis típica. Hueso temporal izquierdo. Corte axial oblicuo de tomografía computarizada (TC) en el plano de las ramas del estribo, ortogonal a la platina de éste, donde se observa una otospongiosis preplatinar: hipodensidad de la fissula ante fenestram.

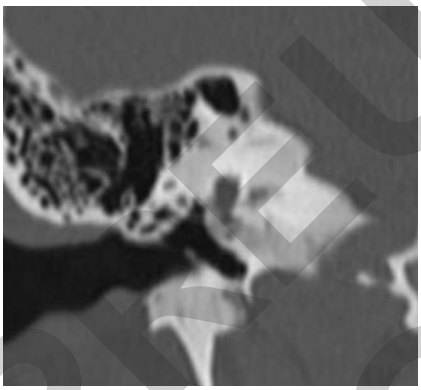

Figura 10. Otospongiosis de la ventana redonda. Hueso temporal derecho. Corte coronal de tomografía computarizada (TC) que pasa por la ventana redonda. La ventana redonda aparece obstruida por un voluminoso foco de otospongiosis. Esta localización es un factor de mal pronóstico de la cirugía de la otospongiosis.

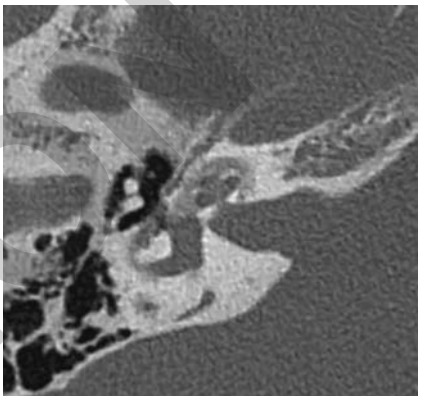

Figura 11. Otospongiosis extensa. Hueso temporal derecho. Corte axial de tomografía computarizada (TC): existe una hipodensidad extensa del laberinto anterior y posterior. Contacto amplio con la cápsula ótica y las estructuras laberínticas posteriores. Contacto de la hipodensidad con el conducto de la primera porción laberíntica del nervio facial.

- paredes anterior e inferior del conducto auditivo interno.

En la mayor parte de los casos, las lesiones son bilaterales, aunque los síntomas sólo sean unilaterales.

> *Punto fundamental*
>
> **Informe radiológico preoperatorio de una otospongiosis**
> - Hipodensidad
> - Tamaño
> - Localización:
> - fissula ante fenestram
> - platina del estribo
> - ventana redonda
> - pericoclear
> - premeática
> - laberinto posterior
> - Afectación de la cápsula ótica (contacto coclear)
> - Estudio anatómico:
> - ocupación de la ventana redonda (peor pronóstico)
> - dehiscencia de un conducto semicircular (= tercera ventana: peor pronóstico)
> - posición del facial (procidencia del facial cuando se proyecta en cortes coronales en la mitad de la fosa oval)
> - fijación osicular
> - otitis crónica asociada
> - integridad de la rama larga del yunque

No existe un paralelismo anatomoclínico y se pueden distinguir varias formas clínicas:

- las formas infrarradiológicas (8,7% de los casos): una TC normal no descarta el diagnóstico de otospongiosis;
- las otospongiosis extendidas al laberinto anterior y posterior (Fig. 11);
  - las formas muy evolucionadas con masas exuberantes procedentes de la pared interna de la caja que bloquean la cadena osicular;
  - las otospongiosis cocleares que se manifiestan por una hipoacusia perceptiva pura con lesiones pericocleares, situadas en contacto con la cápsula ótica que aparecen en la TC como lesiones extensas [22]. Estas formas se descubren en ocasiones durante el estudio realizado con vistas a un implante coclear.

Diagnóstico diferencial

Una hipoacusia de transmisión con tímpano normal puede tener otras causas aparte de la otospongiosis. Se debe buscar de forma sistemática:

- una lesión traumática de la cadena osicular. Una lesión traumática antigua en la infancia puede manifestarse por la demostración de una hipoacusia de transmisión, o durante la quinta o sexta década por la aparición de los primeros signos de presbiacusia. En tal caso, la audiometría pone de manifiesto una hipoacusia mixta (Fig. 12);
- una fijación osicular primaria (fijación atical de la cabeza del martillo) o secundaria (bloque de timpanosclerosis o timpanosclerosis del estribo aislada en caso de otitis crónica) (Fig. 13);
- una lisis parcial de la cadena osicular como secuela de una infección anterior curada. La articulación incudoestapedial se estudia mejor con reconstrucciones multiplanares, cortes gruesos en MIP y reconstrucciones volumétricas que permiten diagnosticar la continuidad o discontinuidad de la cadena osicular;
- una masa que obstruya la ventana oval:
  - malposición del facial o schwannoma de la segunda porción del facial;

EPREUVE NON CORRIGEE

© 2012 Elsevier Masson SAS. Tous droits réservés. - Document téléchargé le 01/10/2012 par fraga liber (454823)

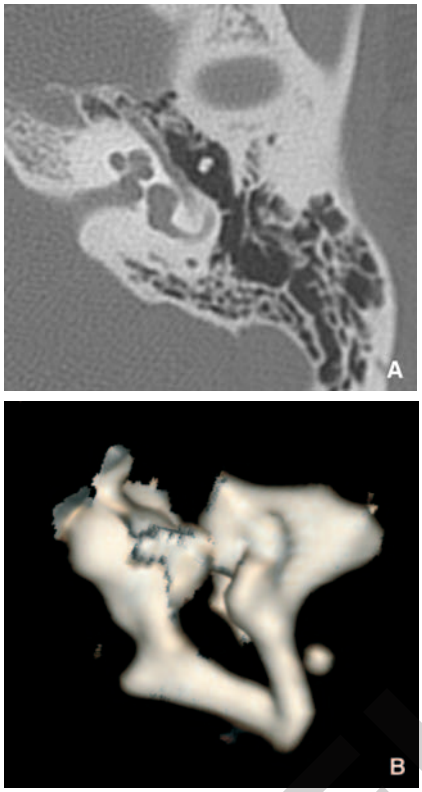

Figura 12. Hipoacusia de transmisión con tímpano normal. Traumatismo craneal en la infancia. Luxación incudomaleolar e incudoestapedial. Hueso temporal derecho. Cortes axiales de tomografía computarizada (TC).
A. La cabeza del martillo está disociada del cuerpo del yunque, que aparece basculado.
B. Las reconstrucciones volumétricas confirman la luxación.

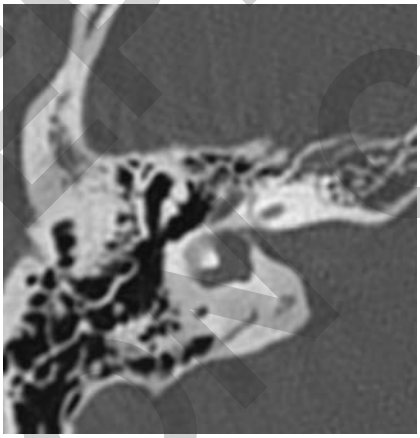

Figura 13. Fijación atical de la cabeza del martillo. Hueso temporal derecho. Corte axial de tomografía computarizada (TC). Continuidad ósea entre la cabeza del martillo y el tegmen tympani: esta fijación explica una hipoacusia de transmisión con tímpano normal (diagnóstico diferencial de una otospongiosis).

- persistencia de una arteria estapedial, asociada a menudo a una malformación de la platina del estribo;
- paraganglioma de la caja o pequeño colesteatoma primario (las lesiones más voluminosas son sospechosas en la otoscopia);

- una micromalformación osicular;
- una malformación del oído interno, como el «gusher» laberíntico, con una amplia comunicación entre el líquido cefalorraquídeo del fondo del conducto auditivo interno y el laberinto a nivel del modiolo. El gusher laberíntico puede manifestarse como una hipoacusia mixta con un fuerte componente de transmisión y contraindica la intervención quirúrgica [23];
- una amplia dehiscencia de un conducto semicircular puede causar una hipoacusia de transmisión pura o mixta. Si se demuestra una otospongiosis, esta variante de la normalidad podría constituir un factor de peor pronóstico para la cirugía de la otospongiosis [24-27]. Estas dehiscencias se comportan como una tercera ventana que deriva las vibraciones sonoras hacia el líquido cefalorraquídeo en lugar de hacia los líquidos cocleares.

Resonancia magnética

Carece de utilidad diagnóstica en el preoperatorio de una otospongiosis, excepto en los casos infrecuentes donde no se plantea la cirugía clásica y se propone de entrada un implante coclear. En estas circunstancias, la RM en secuencia T2 volumétrica de alta resolución permite apreciar el estado de los líquidos cocleares [28]. Se observa también que los focos de otospongiosis pueden realzarse tras la inyección de quelatos de gadolinio en la RM.

Otospongiosis operada

La cirugía de la otospongiosis consiste en restablecer la función de la cadena osicular, que ha de ser continua y móvil, para permitir los movimientos de los líquidos laberínticos gracias a la colocación de una prótesis sobre la membrana de la ventana oval.

Su parte proximal se fija en la mayoría de los casos sobre la rama larga del yunque; la parte distal debe quedar centrada en el medio de la ventana oval: el contacto se restablece gracias a una platinectomía o a una platinotomía calibrada.

Las reconstrucciones multiplanares en el eje del pistón son útiles para el estudio de los montajes quirúrgicos [29].

Criterios tomográficos de buen resultado anatómico

El «clip» proximal ya no es visible, pues forma una unidad con la rama larga del yunque en los cortes axiales en el eje de la prótesis. En los cortes coronales, está situado en el tercio inferior de la rama larga del yunque.

El vástago rectilíneo es continuo y se visualiza bien en el interior del aire del oído medio. Su parte distal en el postoperatorio reciente puede que no se identifique cuando se coloca algún material sobre la ventana durante la intervención.

El extremo distal de la prótesis debe estar correctamente centrado sobre la ventana oval. No debe penetrar más de 1 mm en el vestíbulo (Fig. 14).

Complicaciones postoperatorias de la cirugía de la otospongiosis

Complicaciones postoperatorias precoces

Pueden manifestarse por un cuadro intenso de vértigo después de la intervención o por un agravamiento de la hipoacusia previa, en especial con alteración de la conducción ósea:

- neumolaberinto con burbuja de aire intravestibular o en los conductos semicirculares. Estas burbujas de aire son hipodensas en la TC respecto a los líquidos laberínticos y suelen reabsorberse. Su persistencia puede reflejar la persistencia de una fístula «activa»;
- la hemorragia intralaberíntica (infrecuente) se detecta en la RM como una hiperseñal en T1 espontánea;
- una protrusión de la prótesis en el vestíbulo mayor de 1 mm se considera patológica cuando se acompaña

EPREUVE NON CORRIGÉE

© 2012 Elsevier Masson SAS. Tous droits réservés. - Document téléchargé le 01/10/2012 par fraga liber (454823)

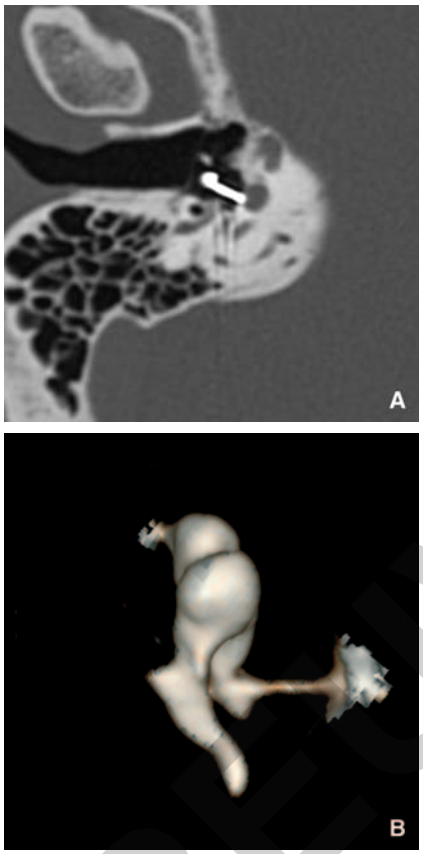

Figura 14. Pistón en posición. Hueso temporal derecho.
A. Tomografía computarizada (TC) ósea con reconstrucción coronal oblicua en el eje del pistón: el pistón está colocado a nivel de su parte proximal. Su extremo distal está bien centrado en la ventana oval.
B. Reconstrucción volumétrica (otro paciente) que confirma la continuidad entre la rama larga del yunque y el pistón, que está correctamente centrado en la ventana oval a nivel de su extremo distal.

de signos de fístula (hipoacusia fluctuante, vértigo). Una de las posibles explicaciones es el contacto entre la prótesis y el utrículo vestibular, contacto que se puede buscar mediante la RM (Fig. 15).

En caso de normalidad de las pruebas de imagen, se plantea la cirugía de revisión de forma sistemática, en función de los síntomas: vértigo, agravamiento de la hipoacusia, etc. [30].

Complicaciones postoperatorias a medio plazo

Las complicaciones a medio plazo se reflejan por la aparición de una hipoacusia de transmisión secundaria, debida en la mayoría de los casos a la disfunción de la prótesis:

- desplazamiento de la prótesis (situación más frecuente): el anillo siempre está unido a la rama larga del yunque, pero el extremo distal ha perdido su posición correcta a nivel de la ventana oval;
- la prótesis está totalmente luxada (45% de las complicaciones a medio plazo): la prótesis se ha desinsertado de la rama larga del yunque y de la ventana oval;
- la prótesis es demasiado corta (4,5%): el extremo se encuentra separado de la membrana de la ventana oval [31].

Las complicaciones a medio plazo que no se relacionan con la disfunción de la prótesis son:

- una fijación osicular mal evaluada de forma pre o intraoperatoria;
- un granuloma inflamatorio;
- una lisis de la rama larga del yunque (Fig. 15C);
- una luxación osicular;
- una platina flotante (infrecuente) [31]: el diagnóstico se plantea en la TC ante la existencia de una estructura densa lineal intralaberíntica;
- la dehiscencia de un conducto semicircular, que se comporta como una «tercera ventana».

Complicaciones postoperatorias a largo plazo

Las complicaciones postoperatorias tardías pueden reflejarse por una laberintización evolutiva con o sin vértigo. En las pruebas de imagen se debe buscar:

- una laberintitis con captación de contraste de las estructuras del oído interno en la RM, que puede extenderse al conducto auditivo interno a lo largo del paquete acusticofacial y asociarse a una ocupación de la caja del tímpano e incluso a un absceso de los tejidos blandos (Fig. 16). La RM permite también diagnosticar las complicaciones regionales: meningitis, trombosis del seno sigmoide, absceso temporal [30];
- una fístula laberíntica en el receso de la ventana oval. Estas fístulas provocan de forma excepcional un neumolaberinto pasado un tiempo de la intervención. El estudio de los umbrales de apertura de las ventanas por el método de determinación del umbral en la endoscopia virtual no es aplicable a estos casos, porque las medidas se falsean debido a la presencia de la prótesis [23];
- un granuloma de reparación con extensión intravestibular. Se trata de una lesión que también puede

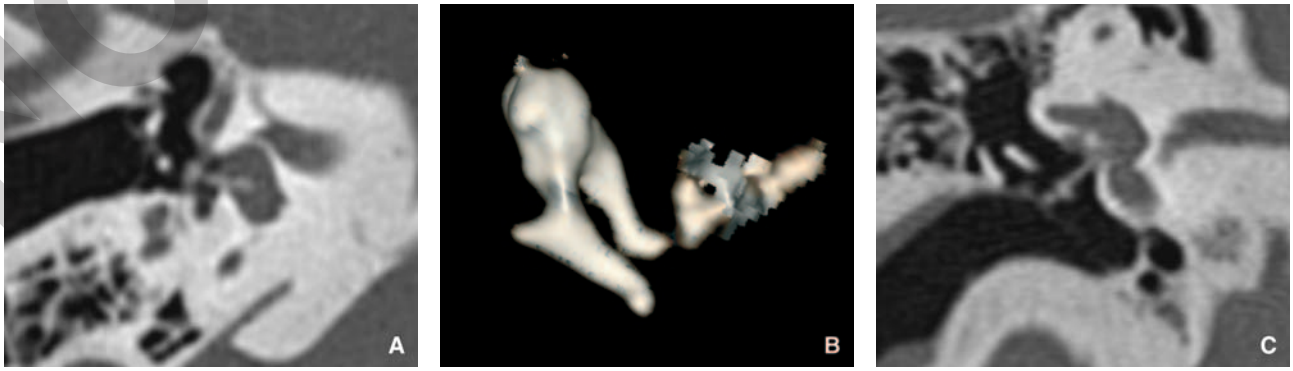

Figura 15.
A. Reconstrucción de tomografía computarizada (TC) a lo largo del pistón (axial oblicua con doble oblicuidad). Se observa el pistón separado de la rama larga del yunque, con protrusión mayor de 1 mm en el vestíbulo.
B. Las reconstrucciones volumétricas confirman este diagnóstico.
C. Corte coronal oblicuo en otro paciente: lisis de la rama larga del yunque. El pistón está fijado a la platina por su extremo distal.

EPREUVE NON CORRIGÉE

© 2012 Elsevier Masson SAS. Tous droits réservés. - Document téléchargé le 01/10/2012 par fraga liber (454823)

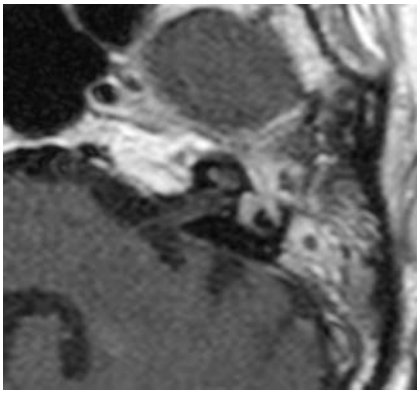

Figura 16. Laberintitis postoperatoria tardía tras cirugía de la otospongiosis. Hueso temporal izquierdo. Corte axial de resonancia magnética (RM) donde se observa la captación de contraste de toda la caja del tímpano asociada a una laberintitis con captación de contraste del conducto semicircular lateral.

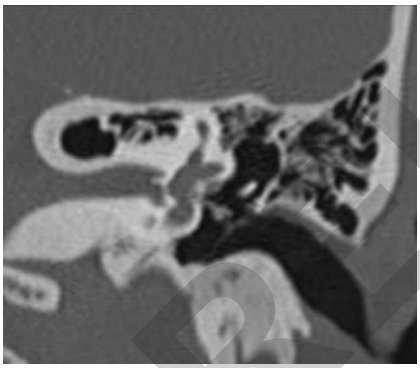

Figura 17. Hueso temporal izquierdo, reconstrucciones en el eje del pistón: reestenosis de la platina sobre el extremo distal del pistón.

aparecer de forma precoz tras la cirugía. Esta lesión se visualiza en la TC en forma de una masa tisular de la fosa oval que envuelve la parte medial del pistón. Su extensión se precisa en la RM y se visualiza en forma de un nódulo hipointenso en T1 y en T2, que capta gadolinio y puede invadir el vestíbulo hasta el fondo del conducto auditivo interno [22];

- una recidiva evolutiva de la otospongiosis que envuelve el pistón en contacto con la membrana de la ventana oval (Fig. 17) [31].

Tumores

En las enfermedades tumorales del oído medio predominan las neoplasias benignas.

Seudotumores de la caja

Colesteatoma primario

El colesteatoma primario de la caja es una inclusión epidérmica de origen congénito en el oído medio. Su aspecto en las pruebas de imagen es el mismo que el de los colesteatomas secundarios de dicha localización. Las pruebas de imagen son muy útiles para caracterizar la lesión, debido a la integridad persistente del tímpano, que no suele permitir la visualización directa de la lesión durante la exploración física.

La TC pone de manifiesto una lesión nodular que puede producir la lisis de las estructuras óseas de la caja y sus paredes. La lisis osicular es menos frecuente que en el colesteatoma secundario. Este aspecto es poco específico. Al contrario que el colesteatoma secundario, el primario no se asocia a estigmas de otitis crónica y la neumatización de la mastoides es normal. En la RM, la caracterización tisular es fácil y se observa un nódulo con una clara hiperseñal en secuencia de difusión, sin captación de contraste tras la inyección de quelatos de gadolinio. Las pruebas de imagen son esenciales para el estudio de las lesiones, sobre todo en las formas de extensión petrosa (relaciones con las estructuras intracraneales y el conducto carotídeo).

Granuloma de colesterol

El granuloma de colesterol se desarrolla en el contexto de una enfermedad inflamatoria del oído medio o de la mastoides. Puede aparecer de forma diferida y suele plantear un problema de diagnóstico diferencial con las otras lesiones de la caja del tímpano.

Variantes vasculares

Las variantes vasculares arteriales y venosas pueden simular los tumores de la caja del tímpano y deben descartarse de forma sistemática. Las consecuencias potencialmente catastróficas de una cirugía del oído medio en estas situaciones justifican por sí solas la realización de una TC preoperatoria en el estudio de los procesos que ocupan la caja del tímpano. Se detallan en el apartado dedicado a las lesiones vasculares del oído medio.

Tumores benignos

Schwannoma del nervio facial

El schwannoma de la porción timpánica del nervio facial puede manifestarse por una parálisis facial (42% de los casos), una hipoacusia de transmisión con tímpano normal (17% de los casos) o como una masa del oído medio (13% de los casos) [32].

La TC sugiere el diagnóstico de schwannoma del facial cuando pone de manifiesto una opacidad nodular de la caja que está en continuidad directa con la porción timpánica o la rodilla del facial. Esta masa regular rechaza las estructuras óseas adyacentes sin causar su lisis. La RM confirma el diagnóstico de sospecha cuando demuestra una masa que capta el contraste de forma homogénea e intensa, con captación de contraste de los segmentos adyacentes del nervio facial (a nivel distal y proximal a la lesión).

Hemangioma del nervio facial

El hemangioma del nervio facial suele localizarse en el ganglio geniculado, causando una lisis ósea irregular, que contiene las calcificaciones de la fosita del ganglio geniculado en la TC. En la RM se observa una lesión con hiperseñal en T2 que se realza tras la inyección de quelatos de gadolinio. El hemangioma del nervio facial también puede afectar a la segunda porción del facial y a la tercera porción prolapsada en la caja a partir del seno del tímpano [19].

Paraganglioma de la caja del tímpano

El paraganglioma del oído medio es una masa que se desarrolla a partir de los corpúsculos glómicos localizados alrededor del nervio timpánico inferior [33]. Desde el punto de vista clínico, se sospecha ante la presencia de acufenos pulsátiles, vértigo, dolor y una lesión rojiza pulsátil en la otoscopia.

En la TC, cuando es de pequeño tamaño, se trata de una lesión redondeada y bien delimitada, situada sobre el promontorio, sin signos inflamatorios de la caja (tímpano normal, mastoides bien neumatizada) (Fig. 18). Cuando es voluminoso, puede causar una lisis osicular y de las paredes de la caja, en especial del hipotímpano. Los paragangliomas del agujero yugular pueden presentar extensiones timpánicas que se reconocen con facilidad debido a su localización y su tamaño.

EPREUVE NON CORRIGÉE

© 2012 Elsevier Masson SAS. Tous droits réservés. - Document téléchargé le 01/10/2012 par fraga liber (454823)

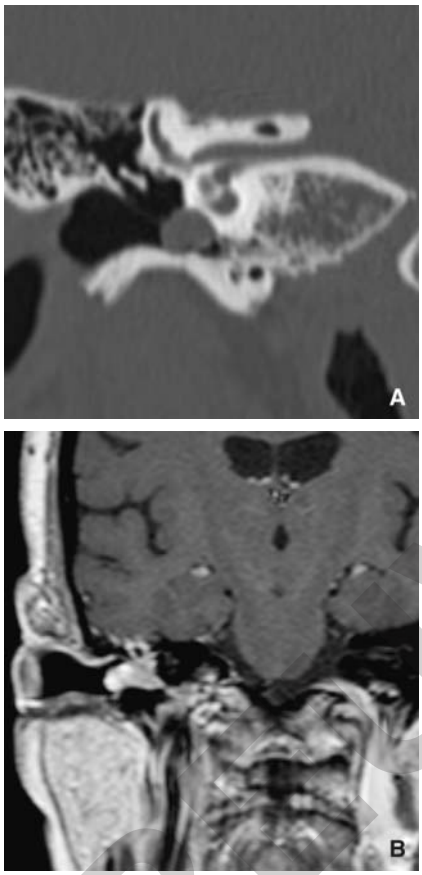

Figura 18. Paragangliomas de la caja del tímpano.
A. Hueso temporal derecho, tomografía computarizada (TC). Masa nodular del hipotímpano apoyada sobre el promontorio que causa acufenos pulsátiles.
B. Hueso temporal derecho, resonancia magnética (RM) para explorar una opacidad completa de la caja del tímpano en la TC. Captación de la caja del tímpano con pólipo centinela.

En la RM, el paraganglioma presenta una señal intermedia en T1, que se realza de forma intensa tras la inyección de contraste. El aspecto característico de «sal y pimienta» de los paragangliomas cervicales o del agujero yugular puede estar ausente en las lesiones de pequeño tamaño. Una exploración mediante una secuencia de angio-RM dinámica (secuencia 3D dinámica con contraste) permite poner de manifiesto una captación de contrate muy precoz en la fase arterial que indica la naturaleza hipervascular de la lesión, distinta de una simple inflamación o de un tumor menos vascular. El diagnóstico de paraganglioma se sospecha de forma sistemática ante una masa timpánica vascular, tanto si existen elementos clínicos a favor de este diagnóstico como si no.

El diagnóstico de un paraganglioma implica la realización de un estudio de extensión cervical mediante angio-RM o angio-TC en busca de otra localización (lesiones bilaterales en el 10% de los casos), así como un estudio con TC toracoabdominal en busca de una localización extracervical.

La embolización preoperatoria es útil para las lesiones de gran tamaño.

Tumores malignos de la caja del tímpano

En la mayoría de las ocasiones se extienden a las estructuras adyacentes (cf el artículo sobre tumores del hueso temporal). Producen una lisis de las paredes de la caja y se extienden por la mastoides y el vértice petroso. Pueden manifestarse por la presencia de otorrea, hipoacusia y, sobre todo, dolor o parálisis facial, que son signos sugestivos. En la TC se suele observar una lisis ósea heterogénea y, en la RM, las lesiones captan el contraste. El diagnóstico es histológico, pero las pruebas de imagen son esenciales para el estudio de extensión. El tumor maligno más frecuente es el carcinoma epidermoide. Los demás tumores malignos son el adenocarcinoma primario, el carcinoma adenoide quístico, el melanoma y las metástasis.

Otros tumores benignos y malignos de la caja del tímpano

En la caja del tímpano pueden aparecer tumores benignos o malignos menos frecuentes: los adenomas de la caja del tímpano (difíciles de diferenciar de los adenocarcinomas de la caja, a veces incluso en anatomía patológica) [34], los coristomas y los hemangioendoteliomas epitelioides [35]. Las pruebas de imagen son inespecíficas y ponen de manifiesto un proceso que ocupa la caja, más o menos lítico. La RM no suele permitir caracterizar estas lesiones, pero puede ser útil para descartar las lesiones más frecuentes del oído medio, como el granuloma de colesterol, el colesteatoma o el paraganglioma (que en ocasiones puede ser más difícil de diferenciar de los demás procesos ocupantes de la caja que se realzan con el contraste).

Tumores de vecindad

Los tumores de vecindad pueden invadir el oído medio por contigüidad, como los tumores del saco endolinfático, el granuloma eosinófilo o los meningiomas y algunos tumores cartilaginosos u óseos. Las lesiones responsables de una disfunción tubárica se complican con una otitis seromucosa.

Lesiones traumáticas del oído medio

Función de la tomografía computarizada en la exploración de los traumatismos del hueso temporal

La TC se realiza de forma precoz tras el traumatismo en caso de parálisis facial, de sospecha de dehiscencia osteomeníngea o de fístula laberíntica. La exploración de la cadena osicular puede verse obstaculizada por la presencia de sangre; una exploración pasado un tiempo del traumatismo es preferible para el estudio de lesiones aisladas de la cadena osicular.

Las reconstrucciones multiplanares oblicuas y volumétricas son esenciales para apreciar de forma adecuada la articulación incudoestapedial, las ramas del estribo y la posición de la platina.

Fracturas del hueso temporal

Clasificaciones de las fracturas del hueso temporal

Las fracturas longitudinales son paralelas al eje mayor de la pirámide petrosa y suelen afectar al conducto auditivo externo y al oído medio. Suelen deberse a un impacto temporal o parietal.

Las fracturas transversales son perpendiculares al eje mayor de la pirámide petrosa y suelen atravesar el vértice petroso, el conducto auditivo interno o la cápsula ótica, así como el agujero espinoso o rasgado. Suelen deberse a un impacto occipital o frontal (Fig. 19).

Ghorayeb et al, en 1992, añadieron a esta clasificación las fracturas oblicuas, que se encuentran en un plano horizontal y atraviesan la fisura petrotimpánica [36].

Complicaciones de las fracturas del hueso temporal

Las complicaciones de las fracturas del hueso temporal comprenden:

- las parálisis faciales, que se observan en el 10-25% de las fracturas longitudinales y el 38-50% de las transversales [37];

EPUISÉ NON CORRIGÉ

© 2012 Elsevier Masson SAS. Tous droits réservés. - Document téléchargé le 01/10/2012 par fraga liber (454823)

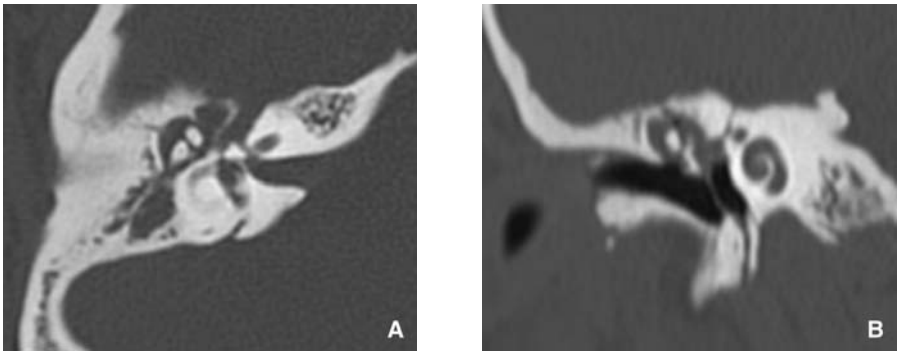

Figura 19. Fractura transversal semirreciente del hueso temporal en un corte axial (A) y coronal (B) de tomografía computarizada (TC). El trazo de fractura ha provocado una pequeña luxación incudomaleolar, una parálisis facial y una hipoacusia perceptiva con aparición rápida de una laberintitis osificante: el conducto semicircular lateral es visible en forma de una ligera hipodensidad en el corte axial, con calcificación parcial del vestíbulo.

- las fugas de LCR, que complican el 6,9-45% de las fracturas del hueso temporal [38];
- las hipoacusias de transmisión, perceptivas o mixtas: las causas de hipoacusia de transmisión postraumática persistente son las luxaciones de la cadena osicular, las perforaciones traumáticas del tímpano y, de forma secundaria, los colesteatomas postraumáticos. Las hipoacusias mixtas o perceptivas pueden deberse a una fractura o a una contusión laberíntica, una fístula perilinfática y a una lesión del tronco encefálico o del encéfalo.

Lesiones de la cadena osicular

Se traducen por la presencia de hipoacusias de transmisión. Las luxaciones son más frecuentes que las fracturas.

Los traumatismos craneales con o sin fractura son la causa más frecuente de traumatismo osicular. Los traumatismos penetrantes directos son mucho menos habituales (bastoncillo de algodón, cirugía, etc.).

Luxaciones osiculares

La luxación incudomaleolar es relativamente frecuente, porque el martillo presenta una inserción firme a la membrana timpánica, mientras que el yunque es el huesecillo más «pesado» y con menos inserciones (Fig. 12). La luxación del yunque se produce cuando existe una luxación incudomaleolar e incudoestapedial. La TC [20] permite identificar el desplazamiento del yunque en la cavidad timpánica o en el conducto auditivo externo en caso de traumatismo penetrante.

La luxación incudoestapedial es la lesión osicular más frecuente [39, 40]. La TC muestra un espacio entre la cabeza del estribo y la apófisis larga del yunque. Aquí es donde tienen utilidad las reconstrucciones volumétricas y multiplanares.

La luxación estapedovestibular es infrecuente, porque el estribo presenta una inserción firme a la ventana oval por el ligamento anular. Se produce en caso de traumatismo penetrante directo o indirecto. Puede asociarse a una fractura de la platina del estribo. Puede causar una fístula perilinfática.

Fracturas osiculares

Las fracturas osiculares son menos frecuentes que las luxaciones y afectan sobre todo al estribo, debido a la fragilidad de sus ramas (Fig. 20). Las fracturas de la platina crean una fístula laberíntica (Fig. 21). Las reconstrucciones multiplanares y 3D volumétrica son esenciales para localizar los fragmentos fracturados.

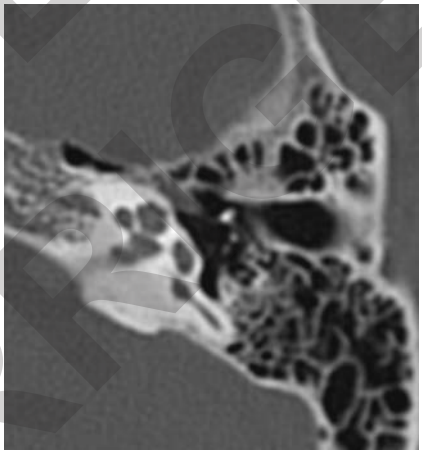

Figura 20. Fractura de la cabeza del estribo. Hueso temporal izquierdo. Corte axial. Hipoacusia de transmisión con tímpano normal. Antecedente de fractura del peñasco 14 años antes. La cabeza del estribo se ha separado de su supraestructura: punto denso entre la terminación de la rama larga del yunque y la supraestructura del estribo, que está en su posición.

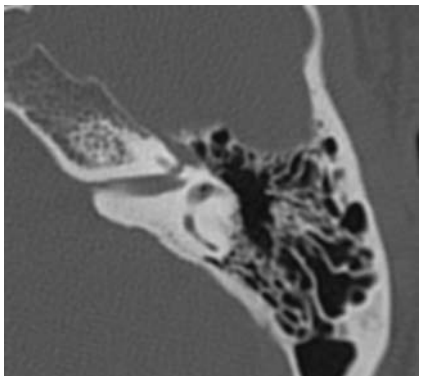

Figura 21. Neumolaberinto. Hueso temporal izquierdo. Corte axial de tomografía computarizada (TC) donde se observa una hipodensidad de la parte superior del vestíbulo: burbuja de aire secundaria a una fístula laberíntica relacionada con una fractura de la platina del estribo.

Dehiscencias del tegmen

El tegmen tympani es la estructura ósea más o menos horizontal que separa el oído medio del contenido encefálico del lóbulo temporal. En el 20% de los casos presenta una dehiscencia espontánea, que suele ser bilateral y simétrica, lo que permite diferenciarla de una solución de continuidad adquirida, unilateral y asimétrica. Una dehiscencia del tegmen provoca una comunicación directa entre la meninge del lóbulo temporal y el

EPREUVE NON CORRIGÉE

© 2012 Elsevier Masson SAS. Tous droits réservés. - Document téléchargé le 01/10/2012 par fraga liber (454823)

oído medio, con un riesgo de hernia meningoencefálica y sobreinfección meningoencefálica durante las infecciones del oído medio.

Clínica

Las dehiscencias del tegmen se pueden descubrir de forma fortuita en la TC o manifestarse por la aparición de otorrea o de una complicación infecciosa (meningitis, absceso).

Tomografía computarizada

Permite establecer el diagnóstico de dehiscencia del tegmen tympani a partir de los cortes coronales, confirmándolo en los otros planos ante la ausencia de una estructura ósea que separe la caja del tímpano de las estructuras meningoencefálicas del lóbulo temporal.

Resonancia magnética

Confirma el diagnóstico y permite establecer el estudio de las lesiones.

- las secuencias en T2 con cortes finos en el plano coronal y/o sagital permiten diferenciar un meningocele puro (continuidad entre el LCR y el derrame de la caja) de un meningoencefalocele (ptosis encefálica en la caja, en continuidad con el parénquima temporal);
- las secuencias en T1 con contraste permiten buscar una afectación inflamatoria de la meninge (que se visualiza mejor en el plano sagital o coronal) y una complicación infecciosa (absceso intracerebral y/o colección pericerebral).

Etiología de las dehiscencias del tegmen

El *colesteatoma* es la causa más frecuente de dehiscencia del tegmen. Los meningoencefaloceles son excepcionales en el preoperatorio, aunque se debe buscar una afectación inflamatoria de las estructuras meningoencefálicas suprayacentes.

La *otitis crónica* por sí sola no causa dehiscencias del tegmen, pero puede complicar una situación anatómica previa con una dehiscencia espontánea del tegmen: los trastornos de presión que se producen en la otitis crónica pueden complicarse con un meningoencefalocele, con el riesgo de meningoencefalitis si se produce la recidiva local de la infección crónica. La fragilidad del tegmen puede explicar la extensión directa por contigüidad de lesiones infecciosas específicas del oído medio (tuberculosis o aspergilosis, por ejemplo) a las estructuras meningoencefálicas del lóbulo temporal.

Los *tumores de la caja* pueden causar la lisis del tegmen tympani e invadir de éste las estructuras meningoencefálicas adyacentes.

El estudio de los *traumatismos del hueso temporal* con la TC debe tratar de detectar estas dehiscencias y medir su tamaño.

Por último, las dehiscencias pueden ser *idiopáticas:* sin antecedentes de traumatismos o de otitis crónica. Las dehiscencias idiopáticas se producen sobre todo en pacientes ancianos. Pueden permanecer asintomáticas o manifestarse por una meningitis. La RM permite diferenciar la hernia meníngea simple de una hernia meningoencefálica (Fig. 22).

Lesiones vasculares del oído medio

Los aneurismas y seudoaneurismas de la arteria carótida interna intrapetrosa son excepcionales. Pueden manifestarse por la tríada de otorragia, epistaxis y déficit neurológico en caso de rotura [41]. La TC ósea muestra una lesión destructiva bien delimitada, centrada en el conducto carotídeo [41, 42]. La angio-TC arterial es especialmente útil para confirmar la presencia del aneurisma, porque la señal de la lesión en la RM puede

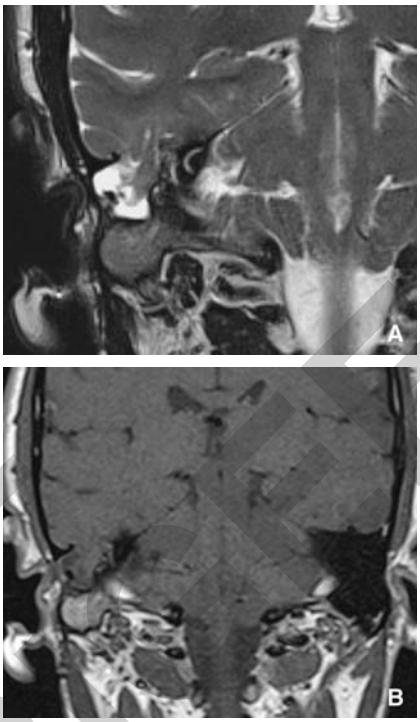

Figura 22. Ocupación líquida del oído medio en la tomografía computarizada (TC), con dehiscencia del tegmen tympani. Hueso temporal derecho.
A. Corte coronal de resonancia magnética (RM) en T2.
B. Corte coronal de RM en T1. Las secuencias coronales T1 y T2 muestran la ocupación de la caja por líquido cefalorraquídeo (LCR) y la presencia de una hernia del lóbulo temporal. La ausencia de hiperseñal en difusión confirma que no se trata de un colesteatoma con dehiscencia del tegmen, sino de una hernia meningoencefálica.

ser engañosa (un flujo turbulento y un trombo mural pueden crear una señal compleja de interpretar en la RM).

Es esencial detectar las variantes vasculares arteriales y venosas del oído medio debido a los riesgos hemorrágicos intraoperatorios:

- una arteria estapedial persistente, que puede ser asintomática o manifestarse por una masa pulsátil rojiza retrotimpánica, con una hipoacusia de transmisión y acufenos pulsátiles. Se puede complicar con una otorragia en caso de cirugía del oído medio [43, 44]. El diagnóstico puede realizarse con la TC ósea y la angio-RM arterial, sin recurrir a la angiografía cerebral. La arteria estapedial nace de la arteria carótida interna intrapetrosa. Discurre por el conducto de Jacobson y después cruza el promontorio y pasa por el agujero obturador del estribo. La TC ósea muestra también la desaparición del agujero espinoso en el lado donde persiste la arteria estapedial, porque la arteria meníngea media nace directamente de la arteria estapedial [43, 44];
- una arteria carótida interna aberrante (Fig. 23): la porción vertical de la arteria carótida interna está ausente y sus porciones proximal y distal se conectan por las anastomosis carotidotimpánicas y timpánicas inferiores;
- una dehiscencia o un divertículo del golfo de la yugular (Fig. 24).

■ Conclusión

En la actualidad, las pruebas de imagen forman parte integrante de las herramientas del ORL para el diagnóstico y el estudio preoperatorio de las lesiones del oído

EPREUVE NON CORRIGÉE

© 2012 Elsevier Masson SAS. Tous droits réservés. - Document téléchargé le 01/10/2012 par fraga liber (454823)

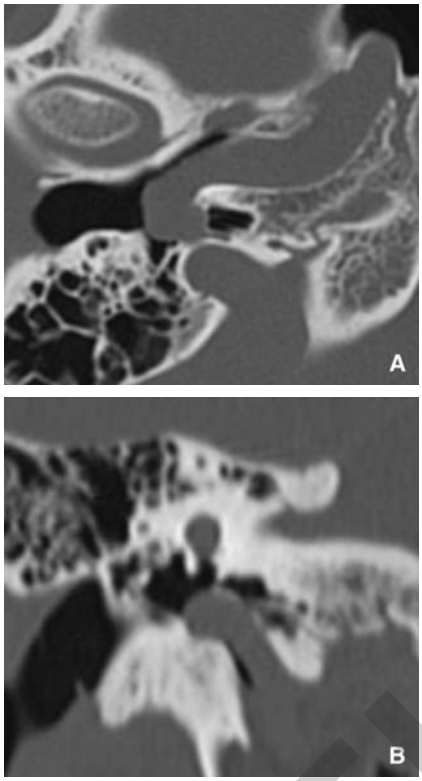

Figura 23. Carótida interna intrapetrosa. Hueso temporal derecho. Corte axial de tomografía computarizada (TC) (A, B) donde se observa una estructura en el interior de la cavidad timpánica que se puede unir fácilmente con el conducto carotídeo, relacionada con un trayecto aberrante de la arteria carótida interna.

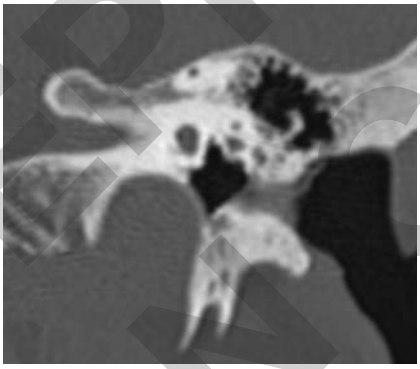

Figura 24. Procidencia de la yugular izquierda en la cavidad timpánica. Hueso temporal izquierdo. Corte coronal de tomografía computarizada (TC) que muestra una yugular cuyo golfo presenta una situación alta, separado del hipotímpano por una fina lámina ósea.

medio: la TC y la RM tienen un papel complementario. La TC ósea es esencial para el análisis de las paredes y del contenido del oído medio, además de aportar informaciones fundamentales sobre el laberinto óseo para el diagnóstico de otospongiosis. La RM es especialmente útil para caracterizar las opacidades del oído medio y para buscar o evaluar las complicaciones neurológicas de las enfermedades del oído medio.

Se han dado recomendaciones para guiar la colaboración entre el clínico ORL y el radiólogo, que se basan en la calidad y la precisión de la solicitud de la prueba, así como en la aplicación de protocolos de exploraciones adaptadas con distintos soportes posibles para las imágenes [45].

Bibliografía

[1] Henrot P, Iochum S, Batch T, Coffinet L, Blum A, Roland J. Current multiplanar imaging of the stapes. *AJNR Am J Neuroradiol* 2005;**26**:2128-33.

[2] Neri E, Caramella D, Panconi M, Berrettini S, Sellari Franceschini S, Forli F, et al. Virtual endoscopy of the middle ear. *Eur Radiol* 2001;**11**:41-9.

[3] Rodt T, Bartling S, Schmidt AM, Weber BP, Lenarz T, Becker H. Virtual endoscopy of the middle ear: experimental and clinical results of a standardised approach using multi-slice helical computed tomography. *Eur Radiol* 2002;**12**: 1684-92.

[4] Bensimon JL, Grayeli AB, Toupet M, Ferrary E, Sterkers O. Detection of labyrinthine fistulas in human temporal bone by virtual endoscopy and density threshold variation on computed tomographic scan. *Arch Otolaryngol Head Neck Surg* 2005;**131**:681-5.

[5] Ayache D, Williams MT, Lejeune D, Corre A. Usefulness of delayed postcontrast magnetic resonance imaging in the detection of residual cholesteatoma after canal wall-up tympanoplasty. *Laryngoscope* 2005;**115**:607-10.

[6] Dowd GC, Molony TB, Voorhies RM. Spontaneous otogenic pneumocephalus. Case report and review of the literature. *J Neurosurg* 1998;**89**:1036-9.

[7] Leach JL, Fortuna RB, Jones BV, Gaskill-Shipley MF. Imaging of cerebral venous thrombosis: current techniques, spectrum of findings, and diagnostic pitfalls. *Radiographics* 2006;**26**(suppl1):S19-S41.

[8] Rodallec MH, Krainik A, Feydy A, Helias A, Colombani JM, Julles MC, et al. Cerebral venous thrombosis and multidetector CT angiography: tips and tricks. *Radiographics* 2006;**26**(suppl1):S5-S18.

[9] Migirov L. Computed tomographic versus surgical findings in complicated acute otomastoiditis. *Ann Otol Rhinol Laryngol* 2003;**112**:675-7.

[10] Harkness P, Topham J. Classification of otitis media. *Laryngoscope* 1998;**108**:1539-43.

[11] Charachon L. La tympanosclérose. In: Magnan J, editor. *L'otite chronique*. Paris: Arnette Blackwell; 1995. p. 101-3.

[12] Bonafe A. Imaging of conductive hearing loss. *J Radiol* 1999; **80**(suppl12):1772-9.

[13] Veillon F, Riehm S, Roedlich MN, Meriot P, Blonde E, Tongio J. Imaging of middle ear pathology. *Semin Roentgenol* 2000;**35**:2-11.

[14] Martin N, Sterkers O, Mompoint D, Julien N, Nahum H. Cholesterol granulomas of the middle ear cavities: MR imaging. *Radiology* 1989;**172**:521-5.

[15] Williams MT, Ayache D. Imaging in adult chronic otitis. *J Radiol* 2006;**87**(11Pt2):1743-55.

[16] Williams MT, Ayache D, Alberti C, Heran F, Lafitte F, Elmaleh-Berges M, et al. Detection of postoperative residual cholesteatoma with delayed contrast-enhanced MR imaging: initial findings. *Eur Radiol* 2003;**13**:169-74.

[17] Aikele P, Kittner T, Offergeld C, Kaftan H, Huttenbrink KB, Laniado M. Diffusion-weighted MR imaging of cholesteatoma in pediatric and adult patients who have undergone middle ear surgery. *AJR Am J Roentgenol* 2003; **181**:261-5.

[18] Stasolla A, Magliulo G, Parrotto D, Luppi G, Marini M. Detection of postoperative relapsing/residual cholesteatomas with diffusion-weighted echo-planar magnetic resonance imaging. *Otol Neurotol* 2004;**25**:879-84.

[19] Veillon F, Riehm S, Moulin G, Roedlich MN, Blonde E, Tongio J. Imaging of tumors and pseudotumors of the ear. *J Radiol* 1999;**80**(suppl12):1795-806.

[20] Mukherji SK, Mancuso AA, Kotzur IM, Slattery 3rd WH, Swartz JD, Tart RP, et al. CT of the temporal bone: findings after mastoidectomy, ossicular reconstruction, and cochlear implantation. *AJR Am J Roentgenol* 1994;**163**:1467-71.

[21] Schuknecht HF, Barber W. Histologic variants in otosclerosis. *Laryngoscope* 1985;**95**:1307-17.

[22] Garnier I, Naggara O, Bonafe A, Williams M. Imagerie de l'otospongiose et de l'otospongiose opérée. In: *L'oreille moyenne*. Montpellier: Sauramps Médical; 2004. p. 141-59.

[23] Veillon F, Stierle JL, Dussaix J, Ramos-Taboada L, Riehm S. Otosclerosis imaging: matching clinical and imaging data. *J Radiol* 2006;**87**(11Pt2):1756-64.

EPREUVE NON CORRIGÉE

© 2012 Elsevier Masson SAS. Tous droits réservés. - Document téléchargé le 01/10/2012 par fraga liber (454823)

[24] Vanspauwen R, Salembier L, Van den Hauwe L, Parizel P, Wuyts FL, Van de Heyning PH. Posterior semicircular canal dehiscence: value of VEMP and multidetector CT. *B-ENT* 2006;**2**:141-5.
[25] Mikulec AA, McKenna MJ, Ramsey MJ, Rosowski JJ, Herrmann BS, Rauch SD, et al. Superior semicircular canal dehiscence presenting as conductive hearing loss without vertigo. *Otol Neurotol* 2004;**25**:121-9.
[26] Minor LB. Clinical manifestations of superior semicircular canal dehiscence. *Laryngoscope* 2005;**115**:1717-27.
[27] Karlberg M, Annertz M, Magnusson M. Mondini-like malformation mimicking otosclerosis and superior semicircular canal dehiscence. *J Laryngol Otol* 2006;**120**: 419-22.
[28] Goh JP, Chan LL, Tan TY. MRI of cochlear otosclerosis. *Br J Radiol* 2002;**75**:502-5.
[29] Williams MT, Ayache D, Elmaleh M, Heran F, Elbaz P, Piekarski JD. Helical CT findings in patients who have undergone stapes surgery for otosclerosis. *AJR Am J Roentgenol* 2000;**174**:387-92.
[30] Naggara O, Williams T, Ayache D, Heran F, Piekarski JD. *J Radiol* 2005;**86**(12Pt1):1749-61 [Imaging of postoperative failures and complications in stapes surgery for otosclerosis].
[31] Wiet RJ, Kubek DC, Lemberg P, Byskosh AT. A meta-analysis review of revision stapes surgery with argon laser: effectiveness and safety. *Am J Otol* 1997;**18**:166-71.
[32] Wiggins 3rd RH, Harnsberger HR, Salzman KL, Shelton C, Kertesz TR, Glastonbury CM. The many faces of facial nerve schwannoma. *AJNR Am J Neuroradiol* 2006;**27**:694-9.
[33] Heran F, Williams M, Ayache D. MRI of the temporal bone. *J Radiol* 2006;**87**(11Pt2):1783-94.
[34] Maintz D, Stupp C, Krueger K, Wustrow J, Lackner K. MRI and CT of adenomatous tumours of the middle ear. *Neuroradiology* 2001;**43**:58-61.
[35] Panda NK, Rao SS, Karuppiah S, Vaiphei K, Singh P. Epithelioid hemangioendothelioma of middle ear masquerading as glomus tumor. *Am J Otolaryngol* 2007;**28**: 69-71.
[36] Ghorayeb BY, Yeakley JW. Temporal bone fractures: longitudinal or oblique? The case for oblique temporal bone fractures. *Laryngoscope* 1992;**102**:129-34.
[37] Nosan DK, Benecke Jr. JE, Murr AH. Current perspective on temporal bone trauma. *Otolaryngol Head Neck Surg* 1997; **117**:67-71.
[38] Ishman SL, Friedland DR. Temporal bone fractures: traditional classification and clinical relevance. *Laryngoscope* 2004;**114**:1734-41.
[39] Meriot P, Veillon F, Garcia JF, Nonent M, Jezequel J, Bourjat P, et al. CT appearances of ossicular injuries. *Radiographics* 1997;**17**:1445-54.
[40] Hasso AN, Ledington JA. Traumatic injuries of the temporal bone. *Otolaryngol Clin North Am* 1988;**21**:295-316.
[41] Moonis G, Hwang CJ, Ahmed T, Weigele JB, Hurst RW. Otologic manifestations of petrous carotid aneurysms. *AJNR Am J Neuroradiol* 2005;**26**:1324-7.
[42] Hwang CJ, Moonis G, Hurst RW, Hockstein N, Bigelow D. Bilateral petrous internal carotid artery pseudoaneurysms presenting with sensorineural hearing loss. *AJNR Am J Neuroradiol* 2003;**24**:1139-41.
[43] Jain R, Gandhi D, Gujar S, Mukherji SK. Case 67: Persistent stapedial artery. *Radiology* 2004;**230**:413-6.
[44] Yilmaz T, Bilgen C, Savas R, Alper H. Persistent stapedial artery: MR angiographic and CT findings. *AJNR Am J Neuroradiol* 2003;**24**:1133-5.
[45] Groupe de travail de la Société Française d'ORL et de Chirurgie de la face et du cou et de la Société Française de Radiologie. Indications et techniques de l'imagerie de l'oreille et du rocher. *Fr ORL* 2008;**94**:361-5.

Para saber más

Marsot-Dupuch K. In: *Le rocher : de la clinique à l'image. Tome 1*. Montpellier: Sauramps médical; 2000.
Marsot-Dupuch K. In: Marsot-Dupuch K, Portier F, editors. *Le rocher : de la clinique à l'image. Tome 2*. Montpellier: Sauramps médical; 2005.
Marsot-Dupuch K, Martin Duverneuil N. *L'oreille moyenne*. Montpellier: Sauramps médical; 2005.
Harnsberger R. *Diagnostic Imaging Head and Neck*. Amirsys: Elsevier-Saunders; 2004.

F. Cyna-Gorse (cynagorse@noos.fr).
Cabinet de radiologie imagerie Rennes, 80, rue de Rennes, 75006 Paris, France.

M. Rodallec.
Service de radiologie, Centre cardiologique du Nord, 32, rue Moulins-Généraux, 93200 Saint-Denis, France.
Service de radiologie, Hôpital Saint-Joseph, 185, rue Raymond-Losserand, 75674 Paris cedex 14, France.

D. Bouccara.
Service d'ORL, Hôpital Beaujon, AP-HP, 100, boulevard du Général-Leclerc, 92110 Clichy, France.
54, rue Vasco de Gamma, 75015 Paris.

Cualquier referencia a este artículo debe incluir la mención del artículo original: Cyna-Gorse F., Rodallec M., Bouccara D. Imagerie de l'oreille moyenne normale et pathologique. EMC (Elsevier Masson SAS, Paris), Oto-rhino-laryngologie, 20-048-A-10, 2009.

EPREUVE NON CORRIGÉE

Disponible en www.em-consulte.com/es

Algoritmos · Ilustraciones complementarias · Vídeos / Animaciones · Aspectos legales · Información al paciente · Informaciones complementarias · Autoevaluación · Caso clínico

© 2012 Elsevier Masson SAS. Tous droits réservés. - Document téléchargé le 01/10/2012 par fraga liber (454823)

Este artículo comprende también el contenido multimedia siguiente, accesible en línea en www.em-consulte.com/es

1 autoevaluación

Cliquez ici

© 2012 Elsevier Masson SAS. Tous droits réservés. - Document téléchargé le 01/10/2012 par fraga liber (454823)